



14. ULUSAL YOĞUN BAKIM KONGRESİ  
ANKARA

# PERİARREST KARDİYAK ARİTMİLERİN TEDAVİSİ

Yard.Doç.Dr.Mert Akan

Dokuz Eylül Üniversitesi Tıp Fakültesi  
Anesteziyoloji ve Reanimasyon Anabilim Dalı  
İZMİR

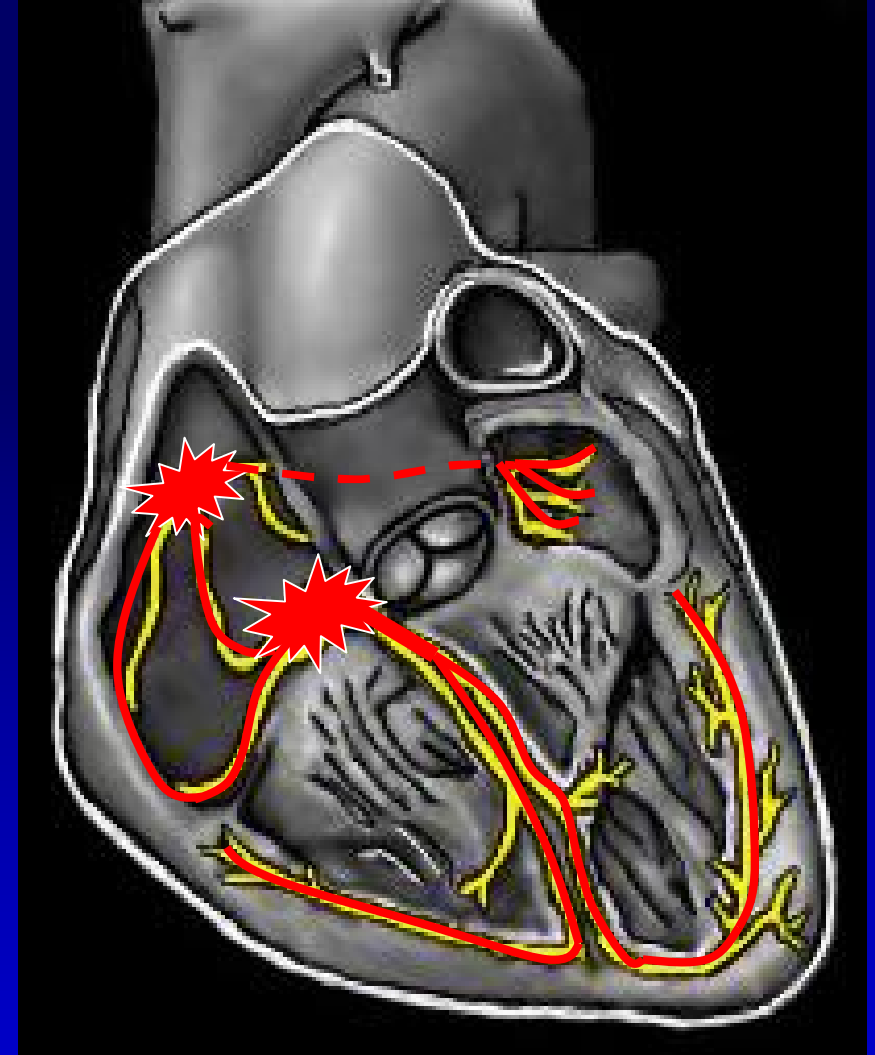
n Kardiyak İleti Fizyoloji

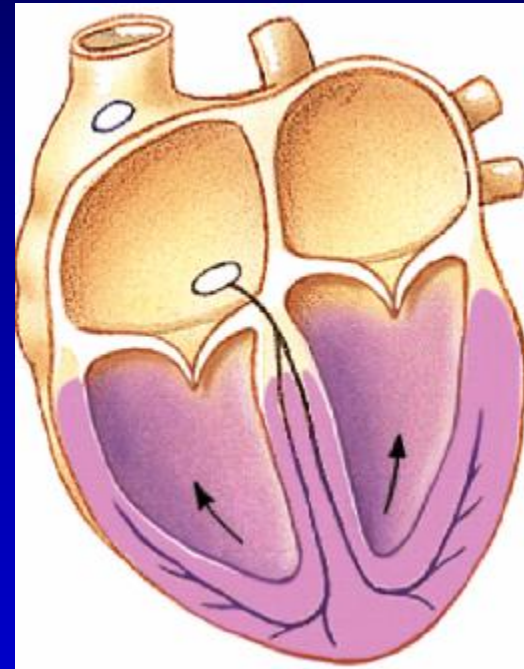
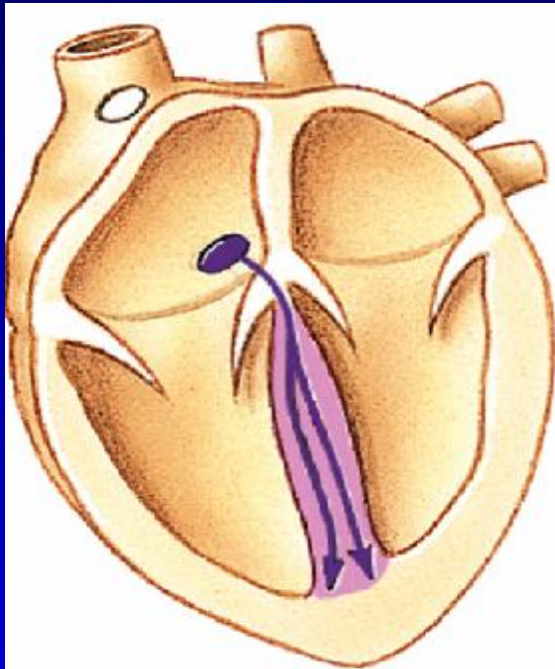
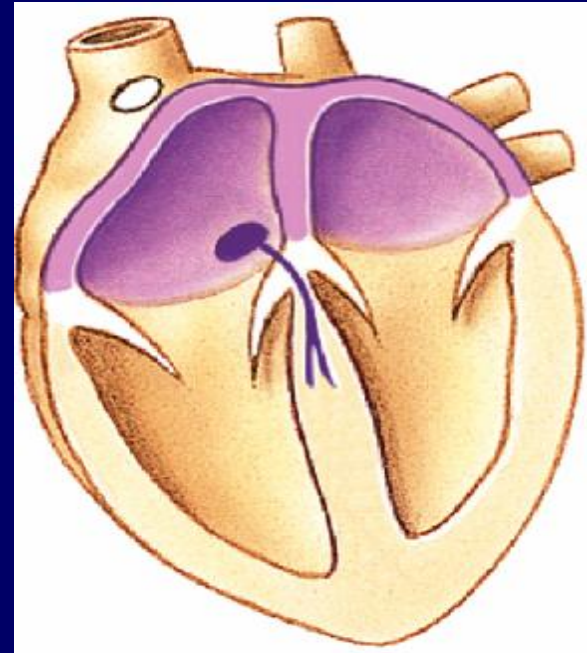
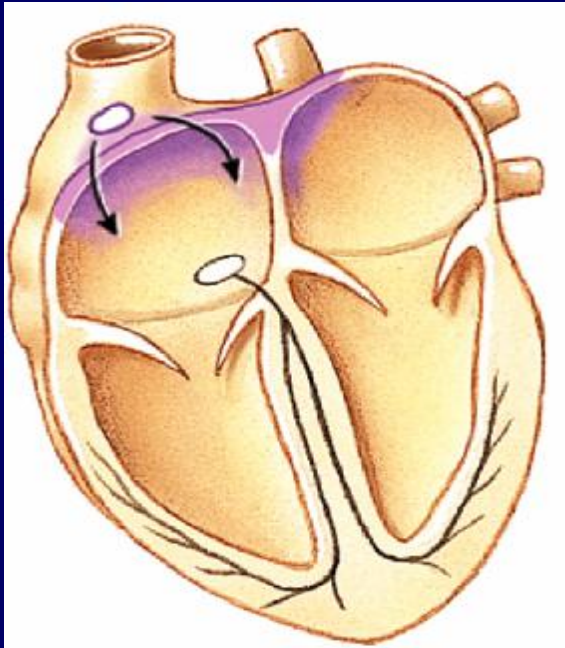
n Kardiyak Arrest Ritmleri

n Periarrest Aritmiler ve Tedavileri

# İletim Yolları

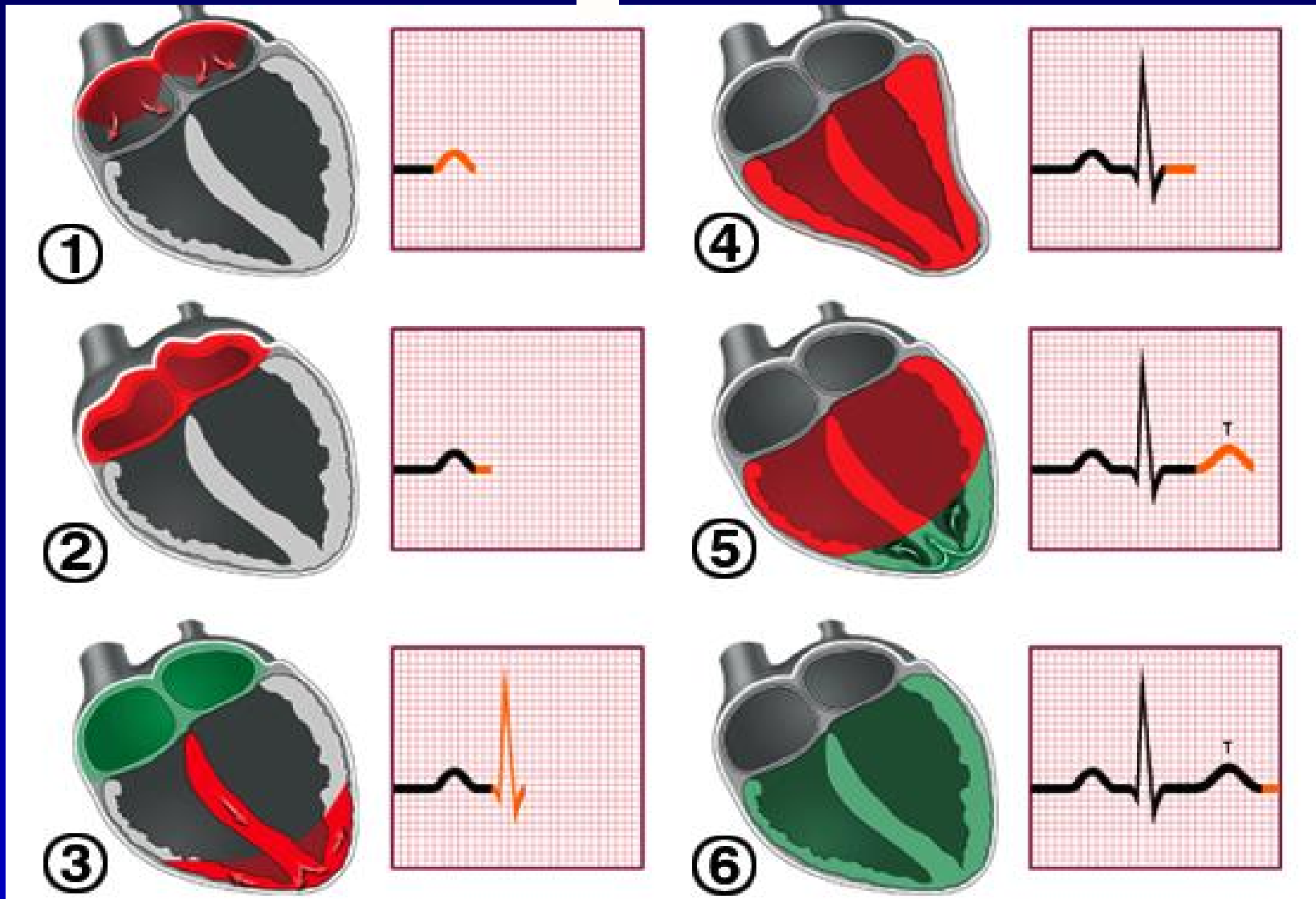
- ∅ Sinoatriyal Nod
- ∅ Atriyovenriküler Nod
- ∅ His Demeti
- ∅ Sağ ve Sol Dallar
- ∅ Purkinje Lifleri



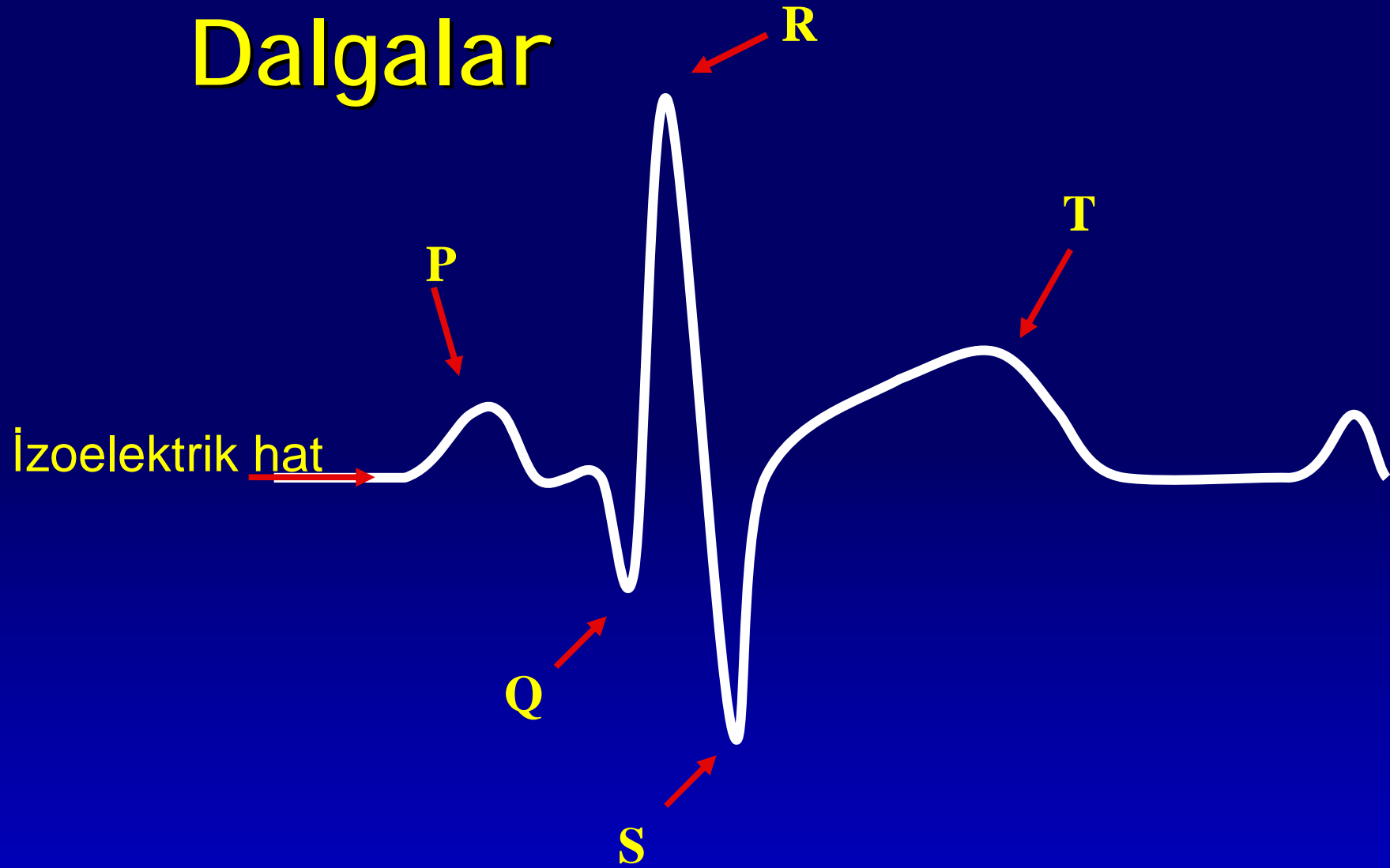


● Depolarizasyon

● Repolarizasyon



# Dalgalar



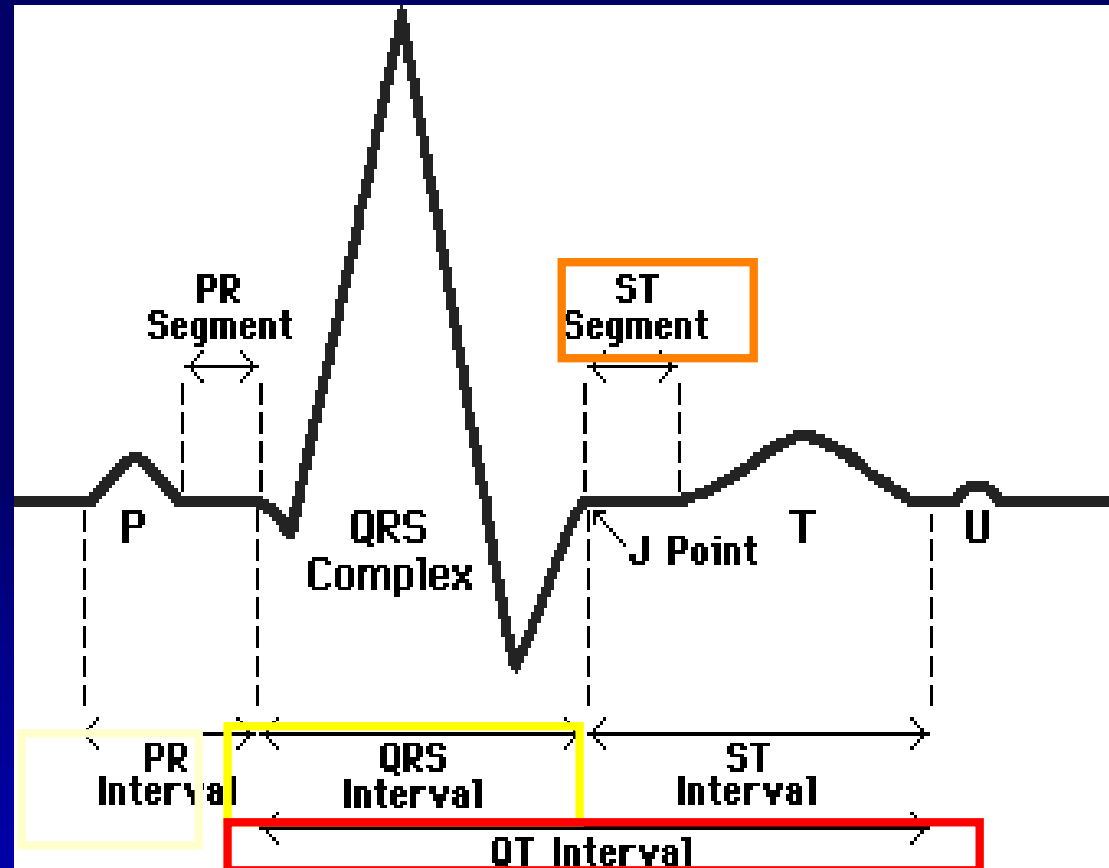
# İntervaller

PR: 0.12–0.20 sn

QRS: 0.04–0.12 sn

QT: < 0.45 sn  
(değişken)

ST: isoelektrik



# KARDİYAK ARREST

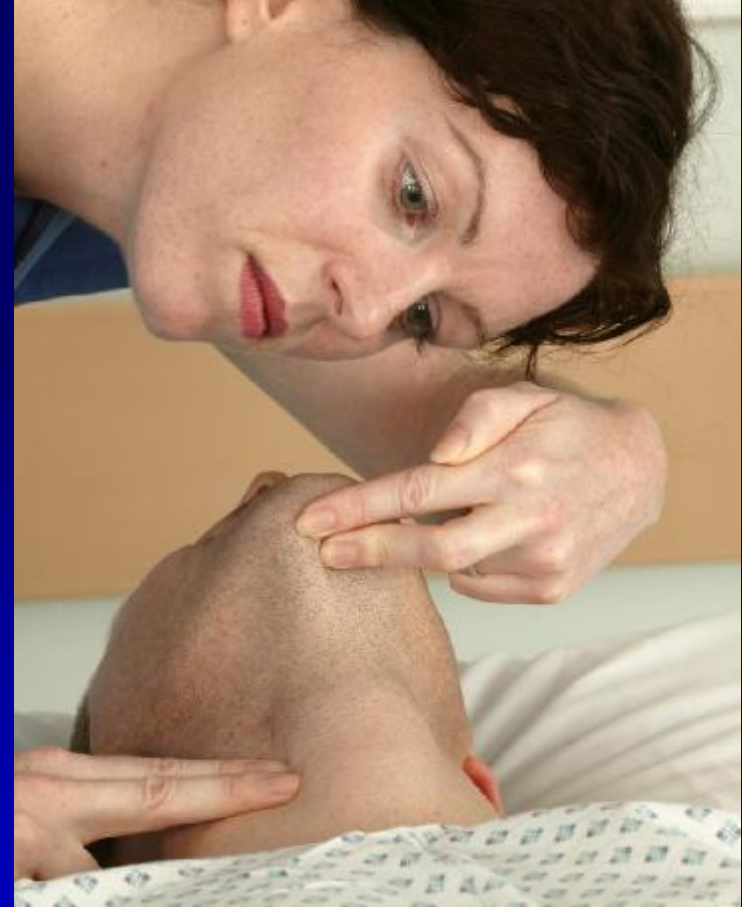## KLİNİK TANI

- ∅ Nabız alınamaz (A.carotis)
- ∅ Dolaşım belirtilerinin olmaması
  - . Santral ve periferik siyanoz
  - . Pupil dilatasyonu
- ∅ Solunumun olmaması
- ∅ Hareketsizlik ( Flask )

## Kardiyak arresti teyid etmek için.....

Hava Yolunu Açınız  
Yaşam Belirtilerini  
Kontrol Ediniz

- ∅ Hastanın yanıtını saptayınız
- ∅ Hava Yolunu açınız
- ∅ Normal Solunum bulunup bulunmadığını kontrol ediniz
  - ∅ (agonal solunuma dikkat)
- ∅ Dolaşımı kontrol ediniz
- ∅ Monitörizasyonu sağlayınız



Hava Yolunu Açınız  
Yaşam Belirtilerini Kontrol Ediniz

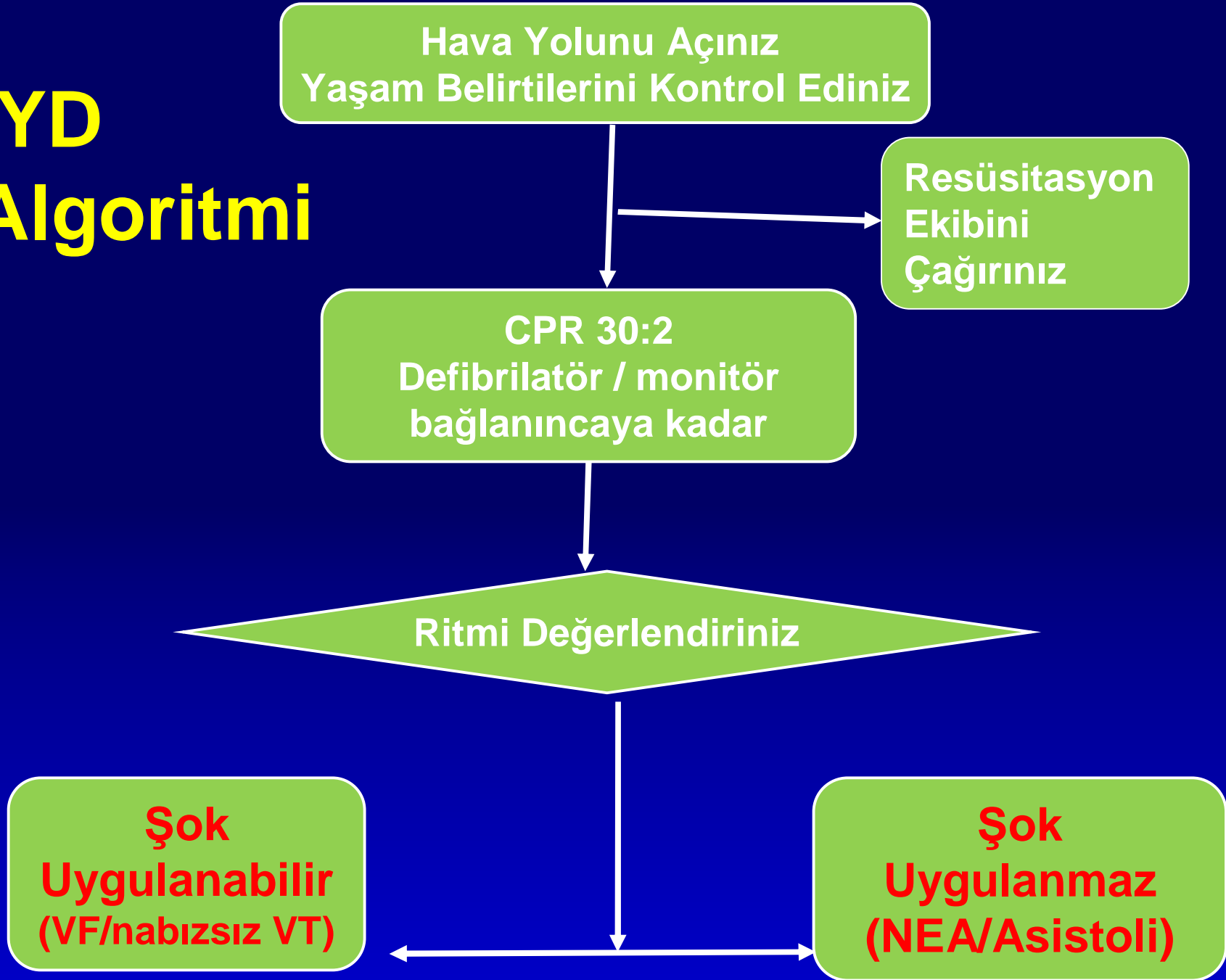


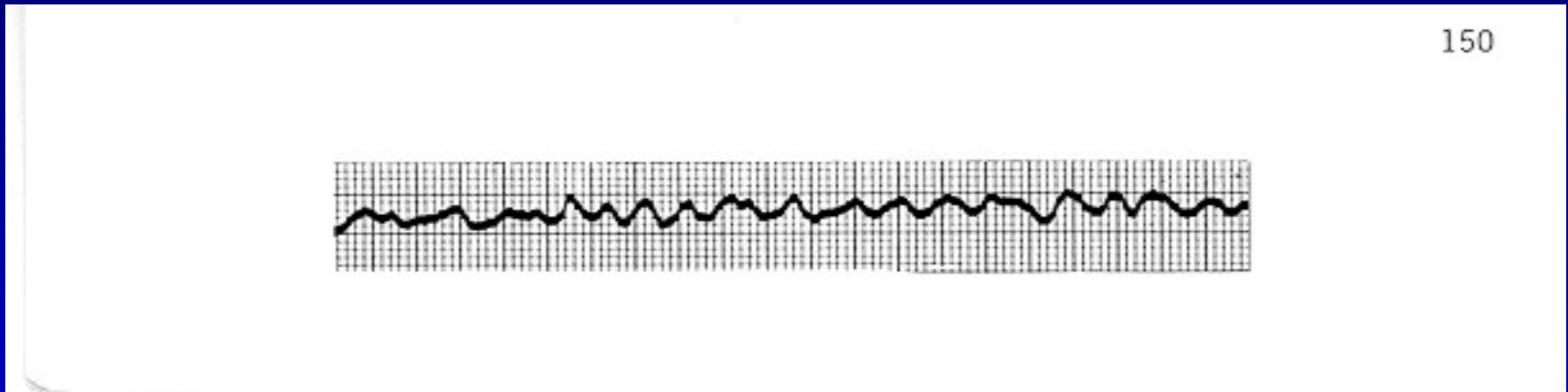
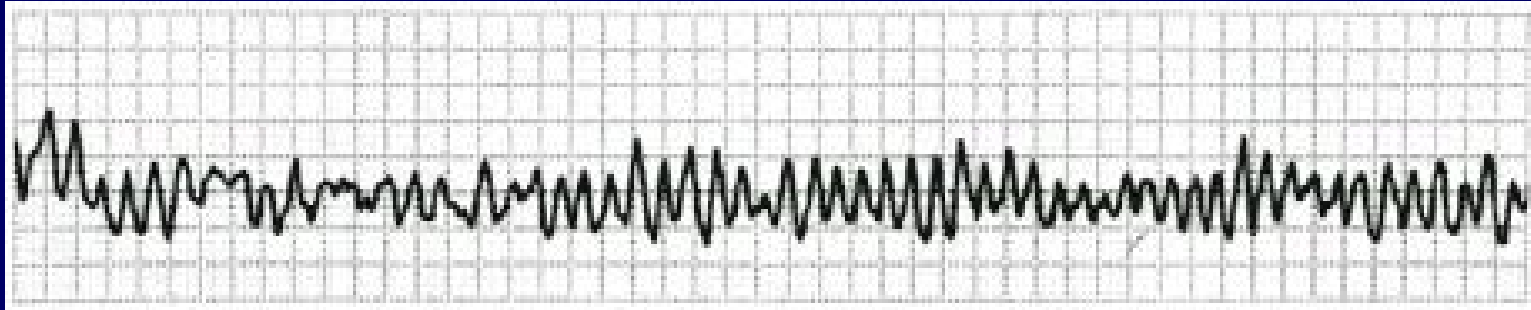
Kardiyak arresti teyid ediniz

Resüsitasyon  
Ekibini  
Çağırınız

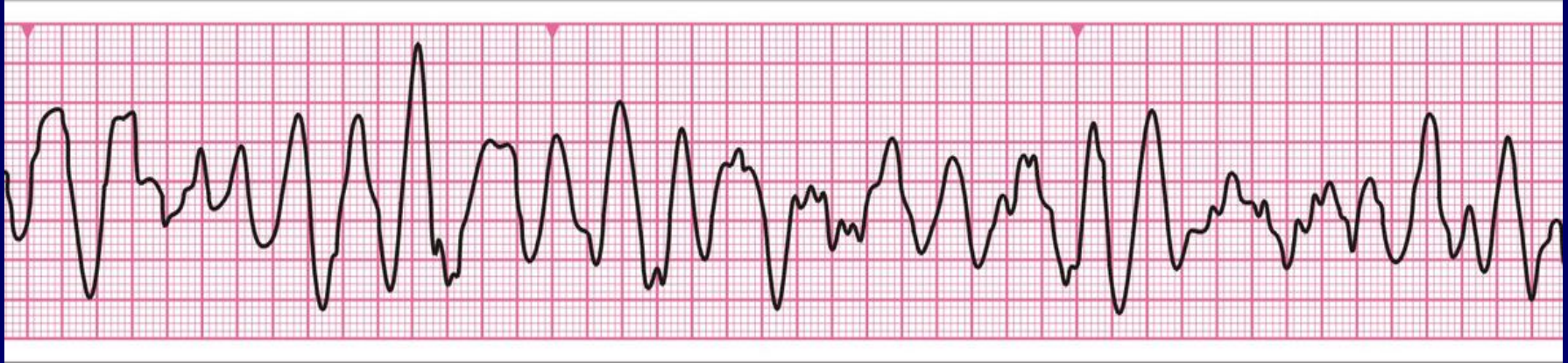CPR 30:2  
Defibrilatör /  
monitör  
bağlanıncaya kadar

# İYD Algoritmi

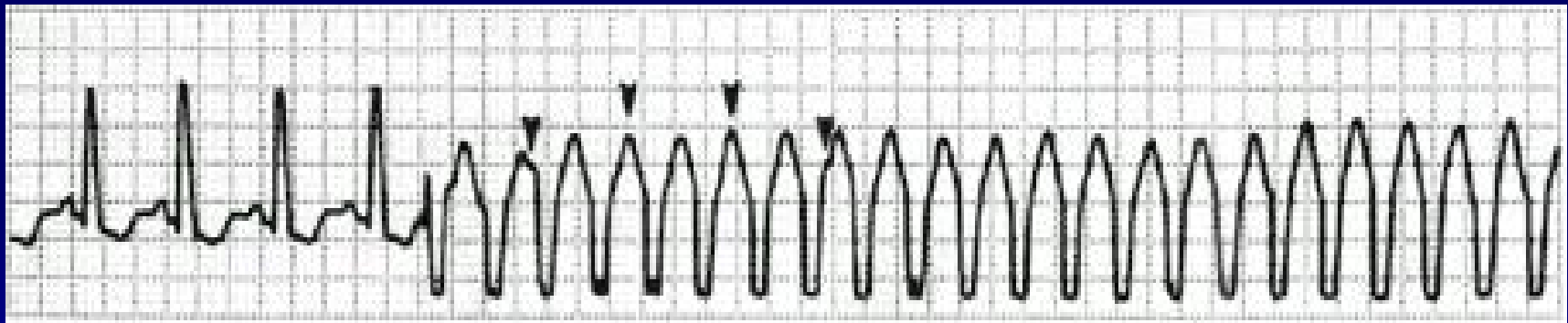




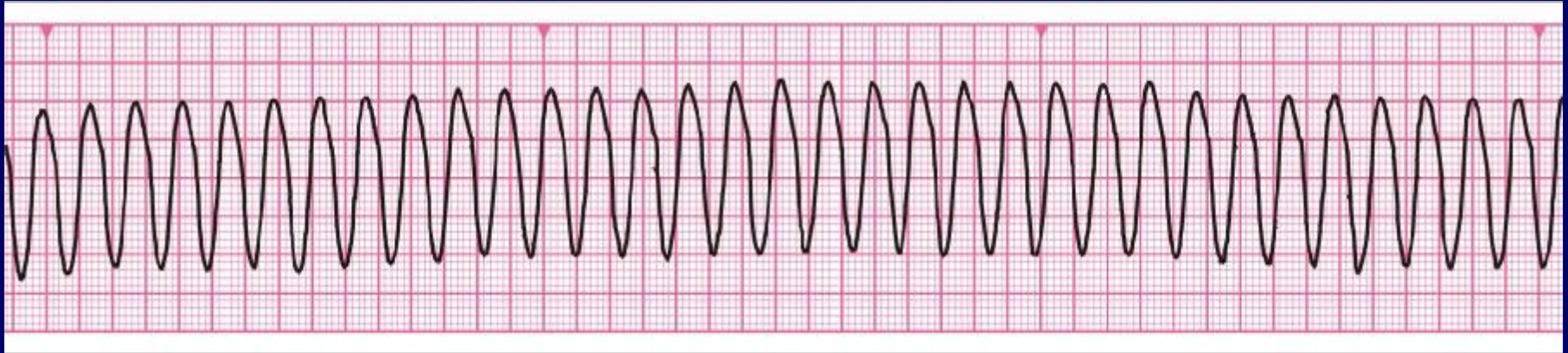
# Şok Uygulanabilir (VF)



- QRS kompleksi tanınamaz
- Düzensiz dalga formu
- Frekans ve amplitüdü değişken
- Düzensiz elektriksel aktivite
- Kaba / İnce
- Artefaktları dışlayın
  - hareket
  - elektriksel interferans



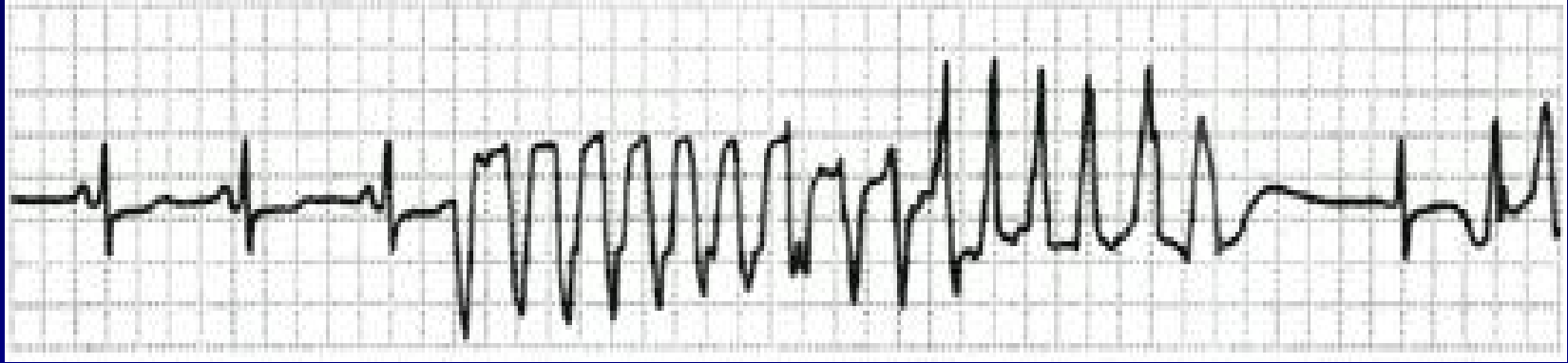
# Şok Uygulanabilir (VT)



- **Monomorfik VT**
  - Geniş kompleksli ritim
  - Hızlı
  - Sabit QRS morfolojisi

# Şok Uygulanabilir (VT)

## Torsades de pointes



- Polimorfik VT

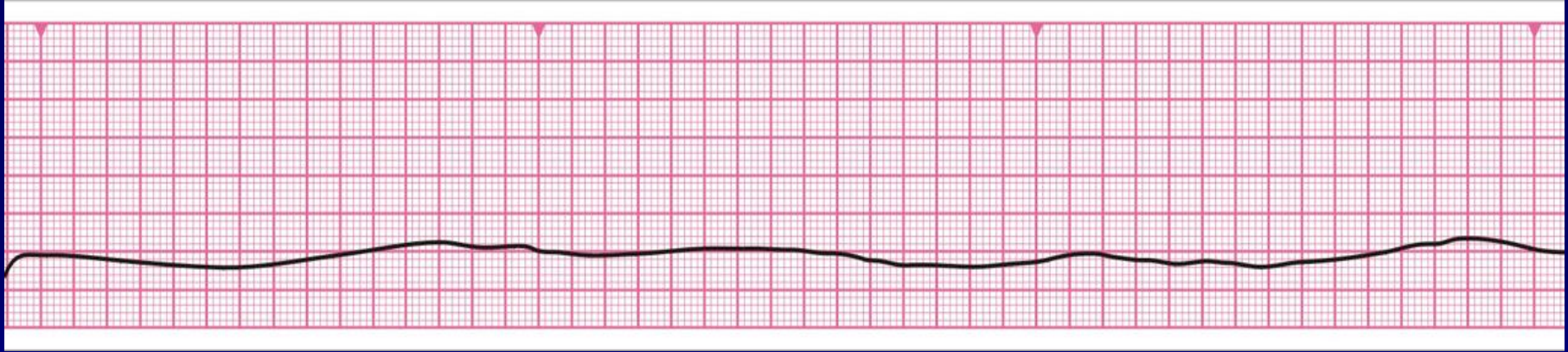# Ventriküler Fibrilasyon / Taşikardi

## Ø Nedenleri

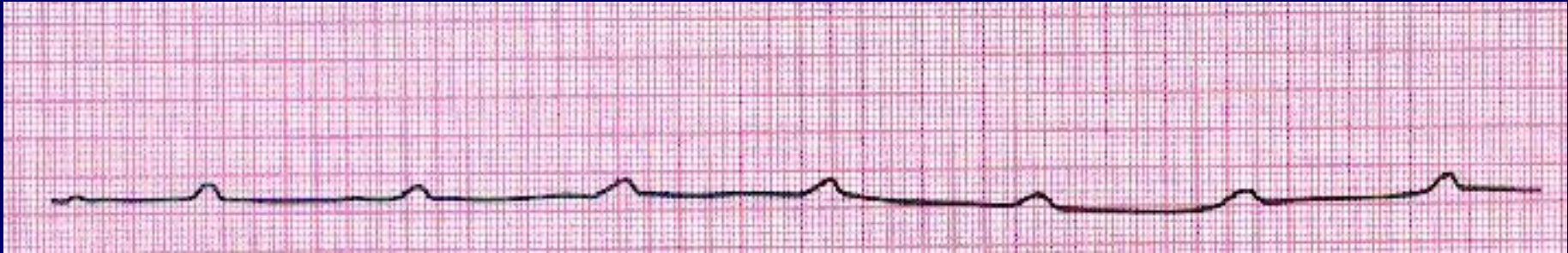- o Mİ
- o Hipoksi
- o Elektrolit bozuklukları (Düşük K, Mg)
- o KAH
- o Aşırı doz
  - o TCA
  - o QT intervalini uzatan ilaçlar
- o Hypertrofik kardiyomyopati  
(Genç hastalar!)

# Şok uygulanmaz

## Asistoli

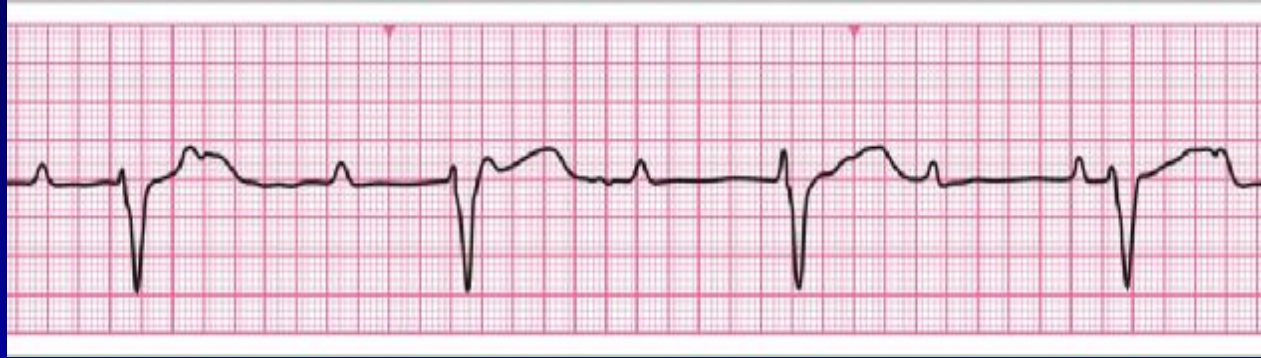
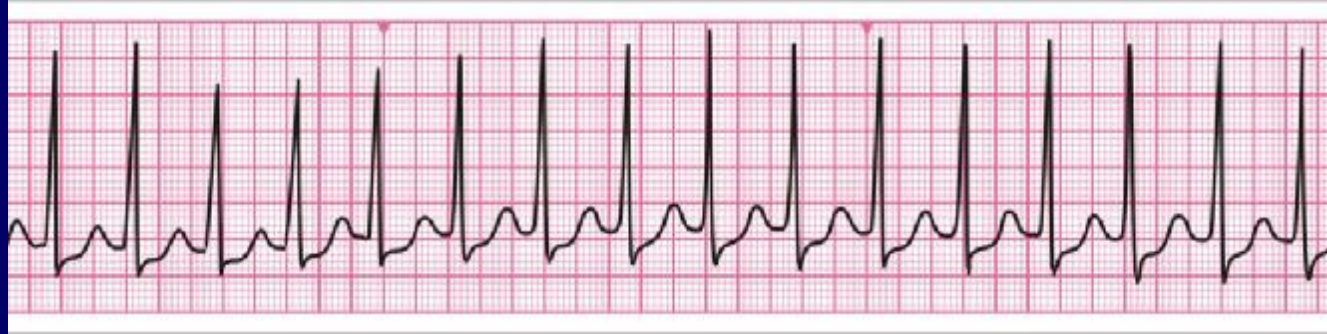


- Ventriküler (QRS) aktivitesi yok
- Atriyal aktivite (P dalgaları) bulunabilir
- Trase nadiren düz çizgi halindedir
- İnce VF'nu asistoli gibi tedavi ediniz



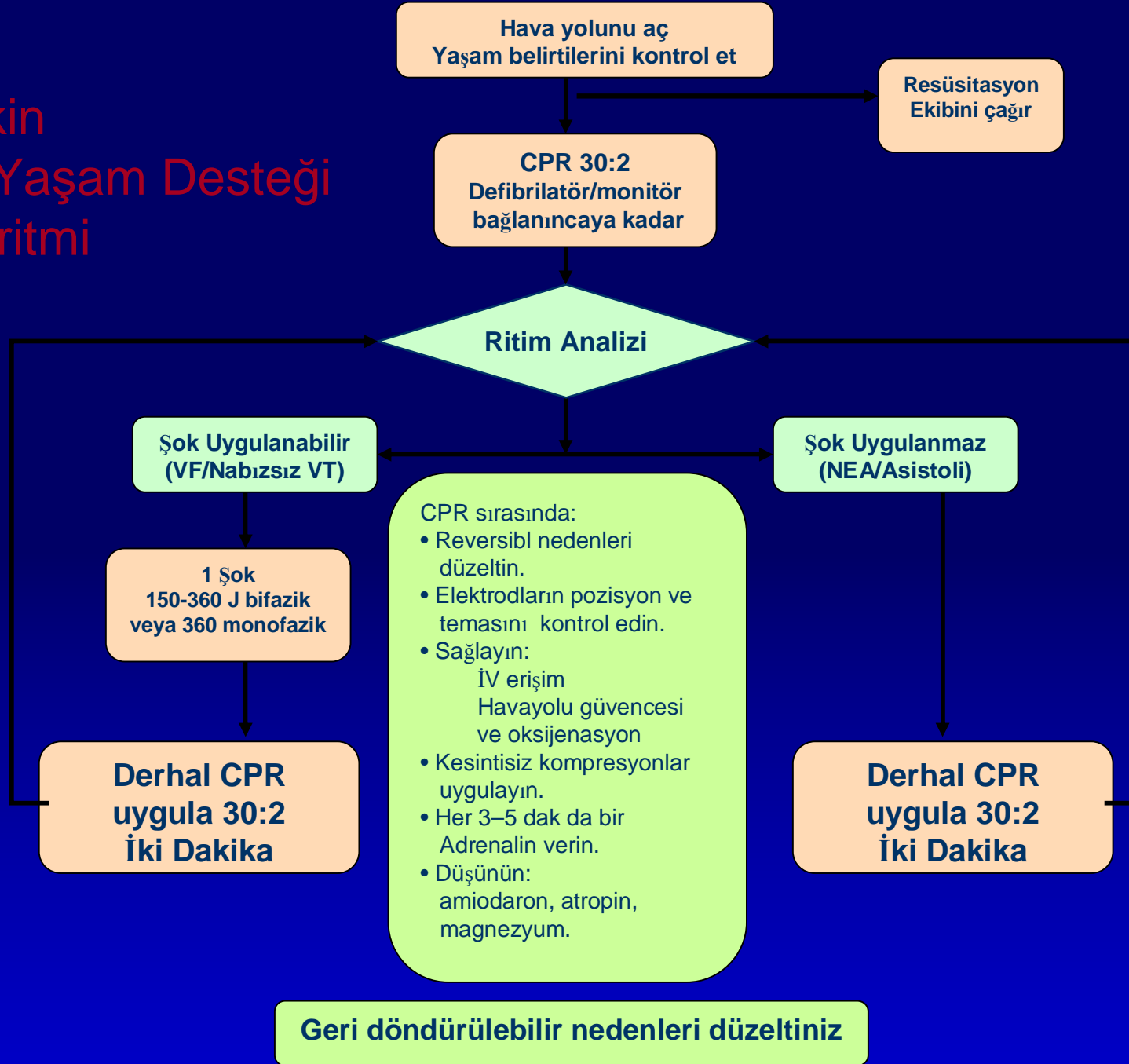
P-dalgalı asistoli

# Şok uygulanmaz (NEA)



- Kardiyak arrestin klinik belirtileri
- EKG normal, ölçülebilir kardiyak output yok

# Erişkin İleri Yaşam Desteği Algoritmi



## Geri döndürülebilir nedenler:

- Hipoksi
- Hipovolemi
- Hipo/hiper kalem ve metabolik bozukluklar
- Hipothermi

4 H

- Tansiyon pnömotoraks
- Tamponade (Kardiyak)
- Toksinler
- Tromboz (koroner veya pulmoner)

4 T

# PERİARREST ARİTMİLER

- ø Kardiyak arreste bağı mortalite ve morbiditenin azaltılmasında kardiyak arreste yol açabilecek ciddi aritmilerin erken tanınması ve tedavisi önemlidir
- ø Hastanın klinik durumu (stabil-unstabil)
- ø Aritminin tipi

# PERİARREST ARİTMİLER

- ABC'nin desteklenmesi:
  - Oksijen verilmesi; venöz damar yolunun açılması
- EKG, KB, SpO2 monitorizasyonu
- Yapılabiliyorsa 12-lead EKG kaydı
- Geriye dönebilen sebeplerin tanısı ve tedavisi (ör. elektrolit bozuklukları; K,Mg)

# PERİARREST ARİTMİLER

## HASTA STABİL Mİ?

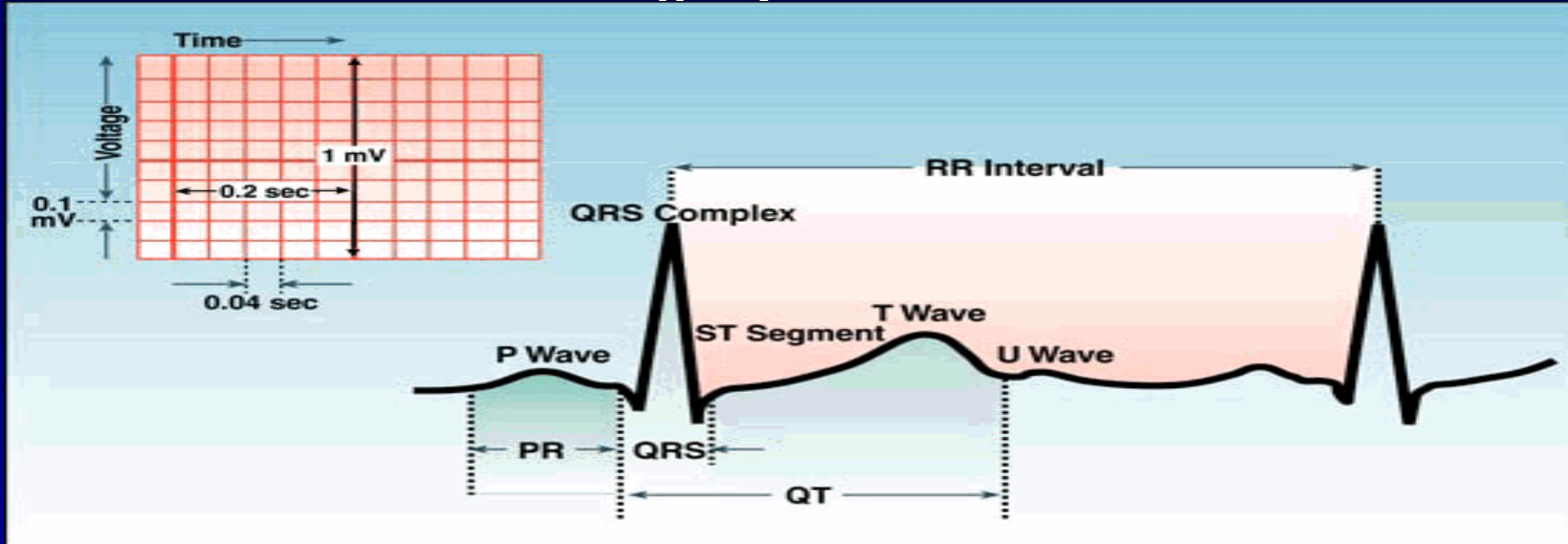
- n Stabil olmayan hastanın bulguları:
- n 1. Bilinç düzeyinin azalması (Serebral kan akımında azalma)
- n 2. Göğüs ağrısı (Miyokardiyal iskemi)
- n 3. Düşük kardiyak output bulguları (Soğuk, terli ve soluk ekstremiteler ve Sistolik KB < 90 mmHg)
- n 4. Kalp yetersizliği ( Pulmoner ödem, artmış juguler venöz dolgunluk ve hepatomegali)
- n 5. Ciddi taşikardi (> 150 vuru dk-1 ) (Miyokardiyal iskemi)
- n 6. Ciddi bradikardi (< 40 vuru dk-1 ) (Düşük kardiyak output )

# PERİARREST ARİTMİLER

## Tedavi Seçenekleri

- ∅ Antiaritmik (ve diğer) ilaçlar
- ∅ Kardiyoversiyon (Unstabil hastalar)
- ∅ Kardiyak pacing

**Kalp Hızı =** Taşikardi: >100 vuru dk-  
1 Bradikardi: < 60 vuru

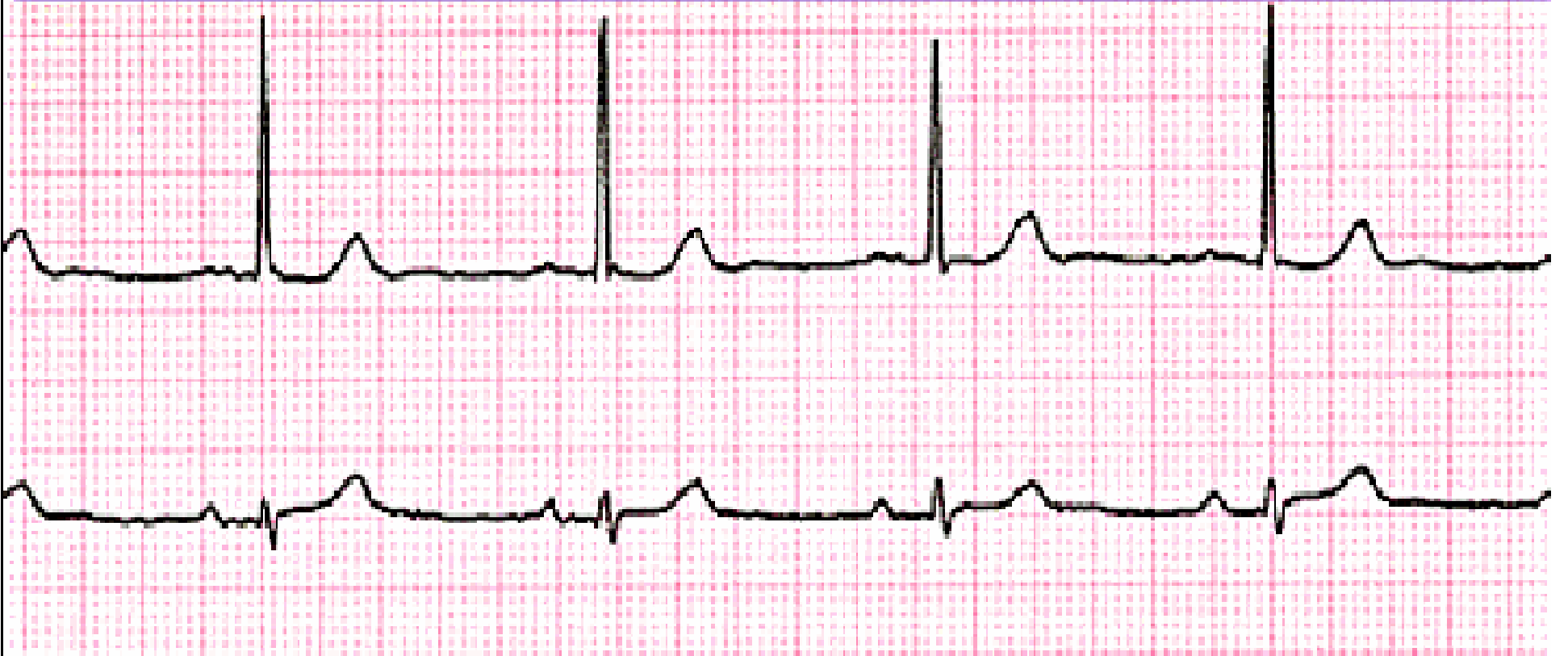

1500 / iki R-R arasındaki küçük kare sayısı

veya

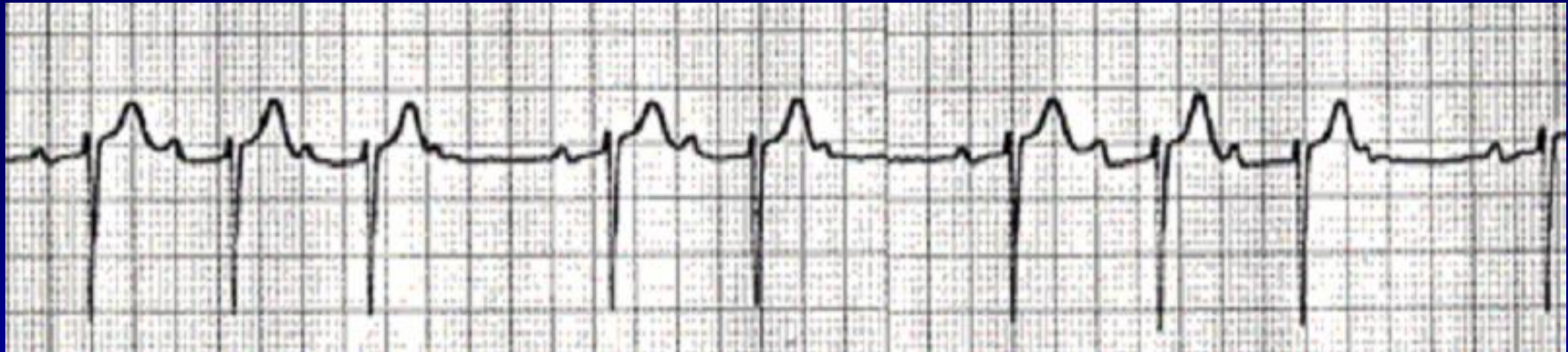300/ iki R-R arasındaki büyük kare sayısı

# BRADİKARDİK PERİARREST ARİTMİLER

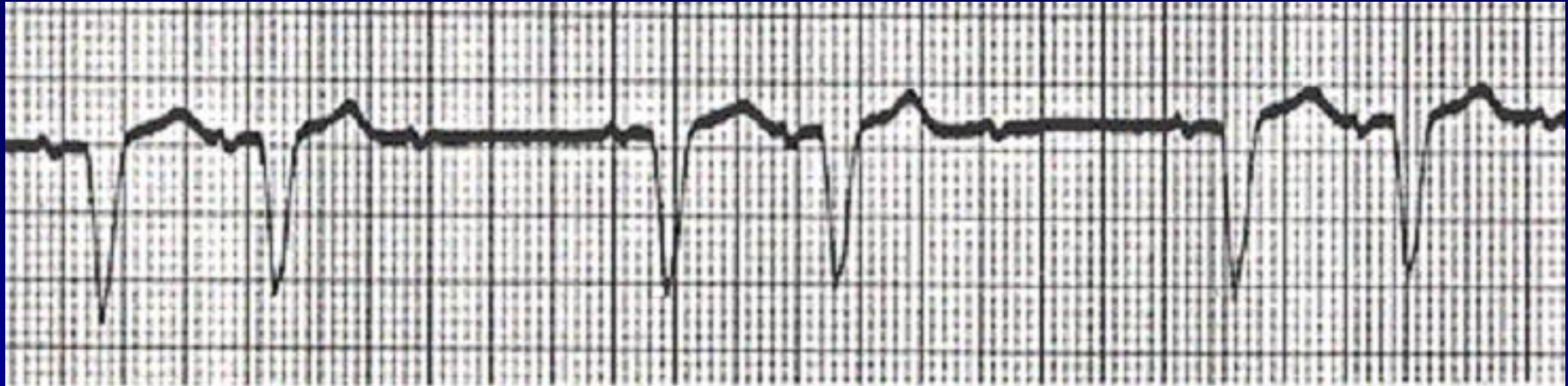

Sinüzal Bradikardi ( $< 40$  vuru dk-1)

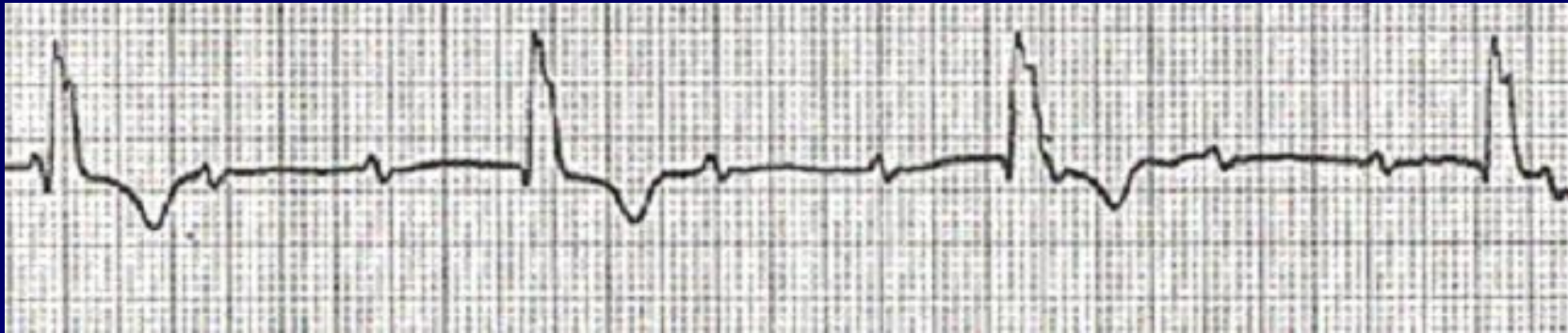
## 2. Derece AV blok (Mobitz I -Wenckebach)

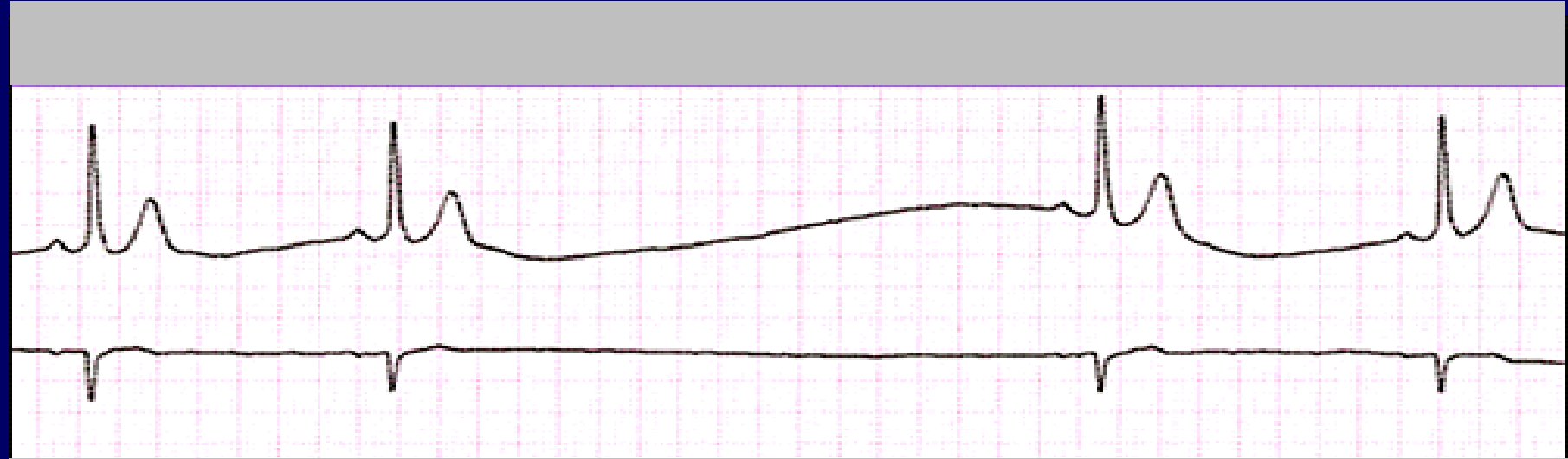


## 2. Derece AV blok (Mobitz II)



### 3. Derece AV blok (Komplet AV Blok)





Kalp Hızı

Ritm

P dalgası

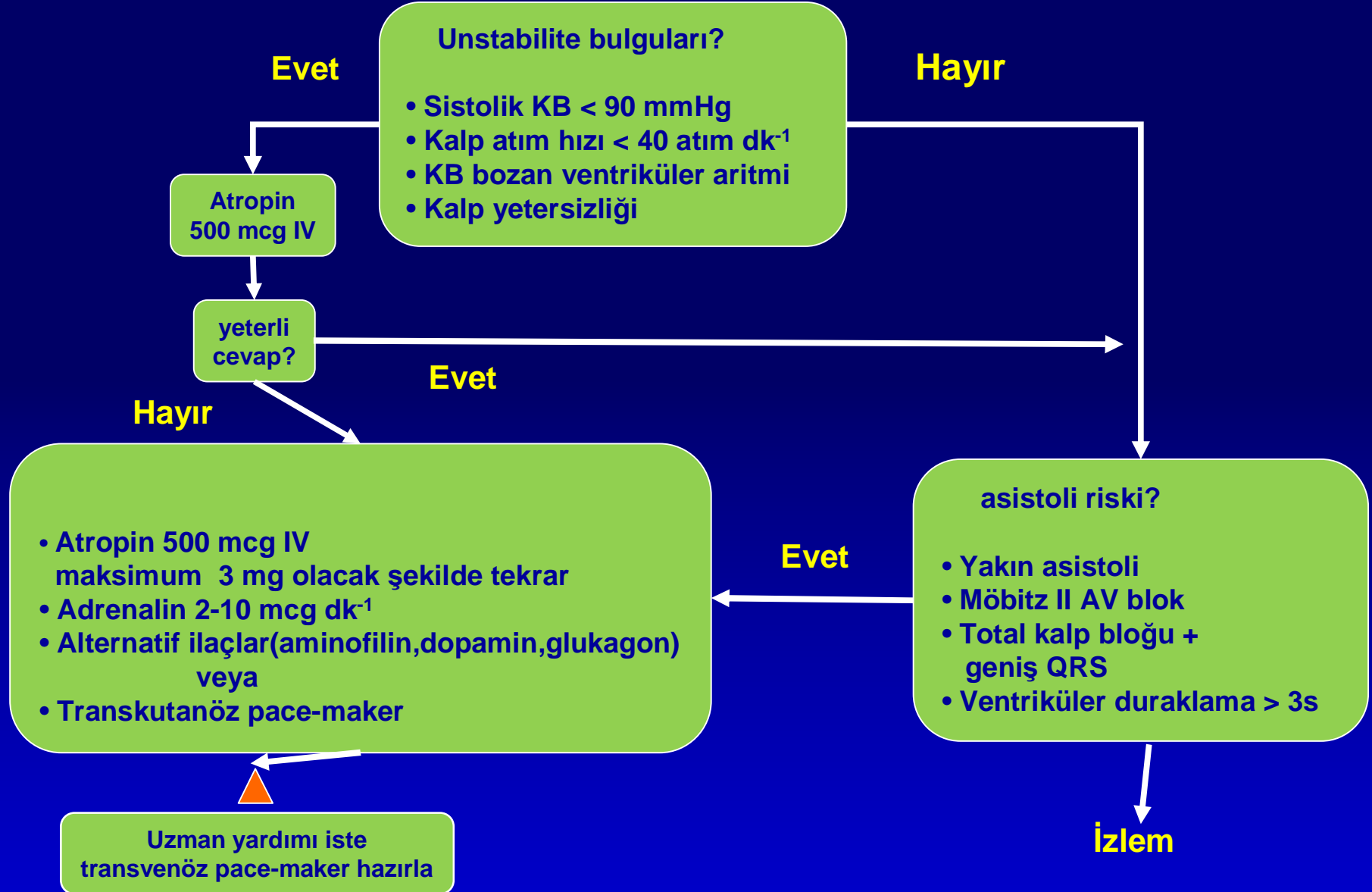
PR aralığı

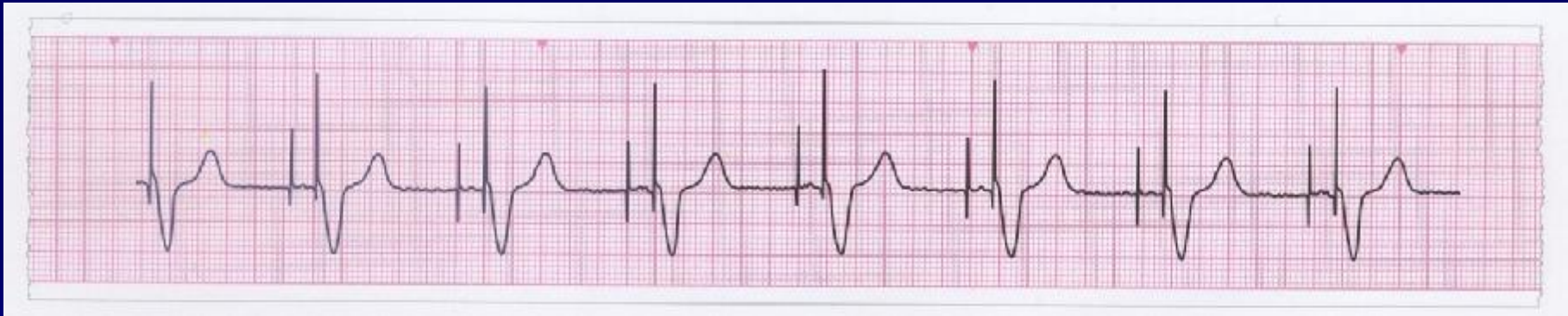QRS süresi

**Sinüs Duraklaması >3 sn**

# BRADİKARDİ ALGORİTMASI

(hemodinamik stabilitenin sağlanamadığı düşük kalp hızları)





# Olgu

## Klinik durum ve anamnez

60 yaşında erkek olgu pratisyen hekim tarafından acil servise refere ediliyor.

Uzun süredir kalp hastalığı mevcut.

Nefes darlığı ve baş dönmesi tanınıyor.

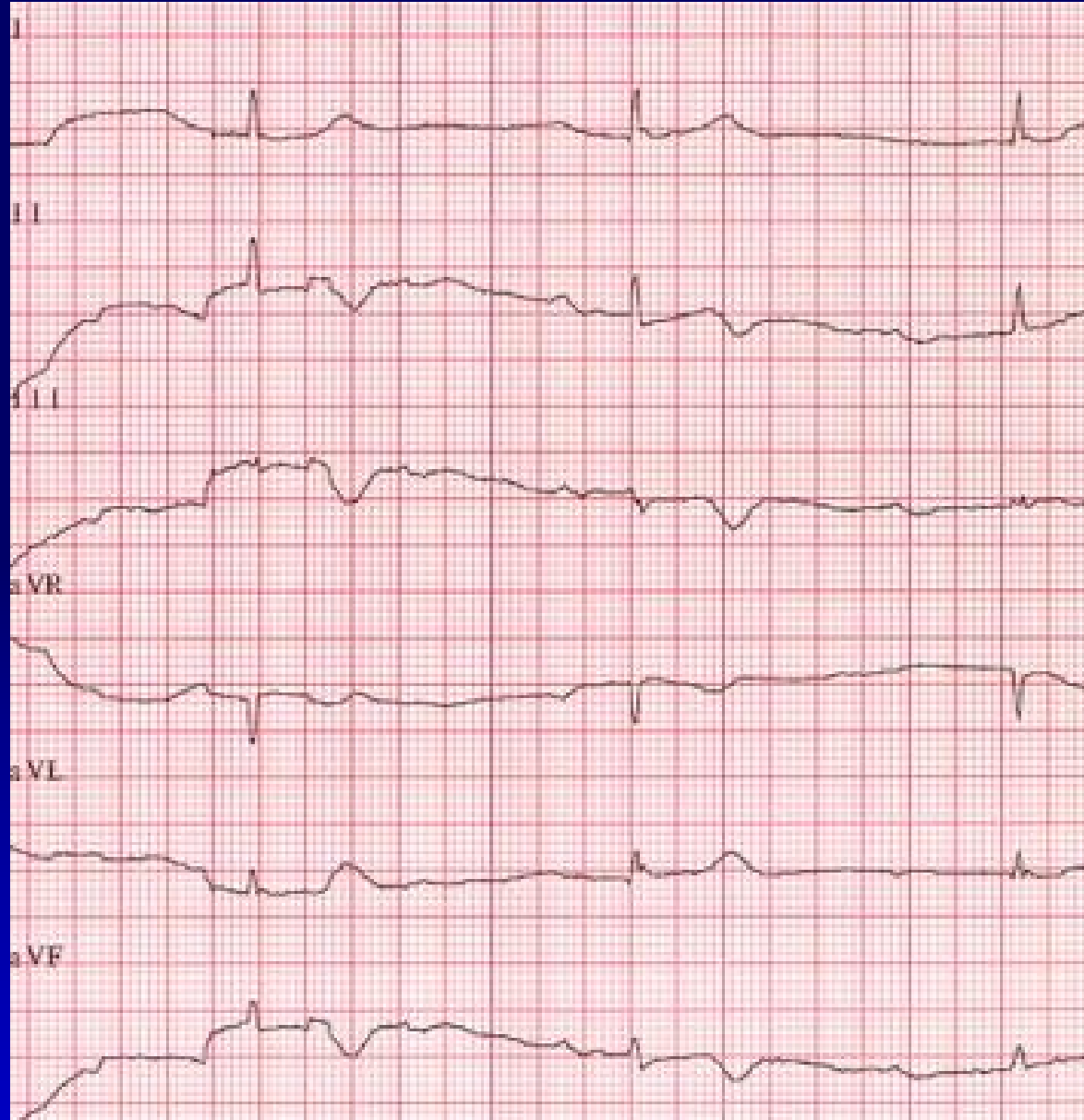
## Klinik veriler

### Vital bulgular:

- Nabız sayısı 45 dk<sup>-1</sup>
- Kan basıncı 85/50 mmHg
- Solunum sayısı 18 dk<sup>-1</sup>

**Ritim nedir?**

**Ne yaparsınız?**



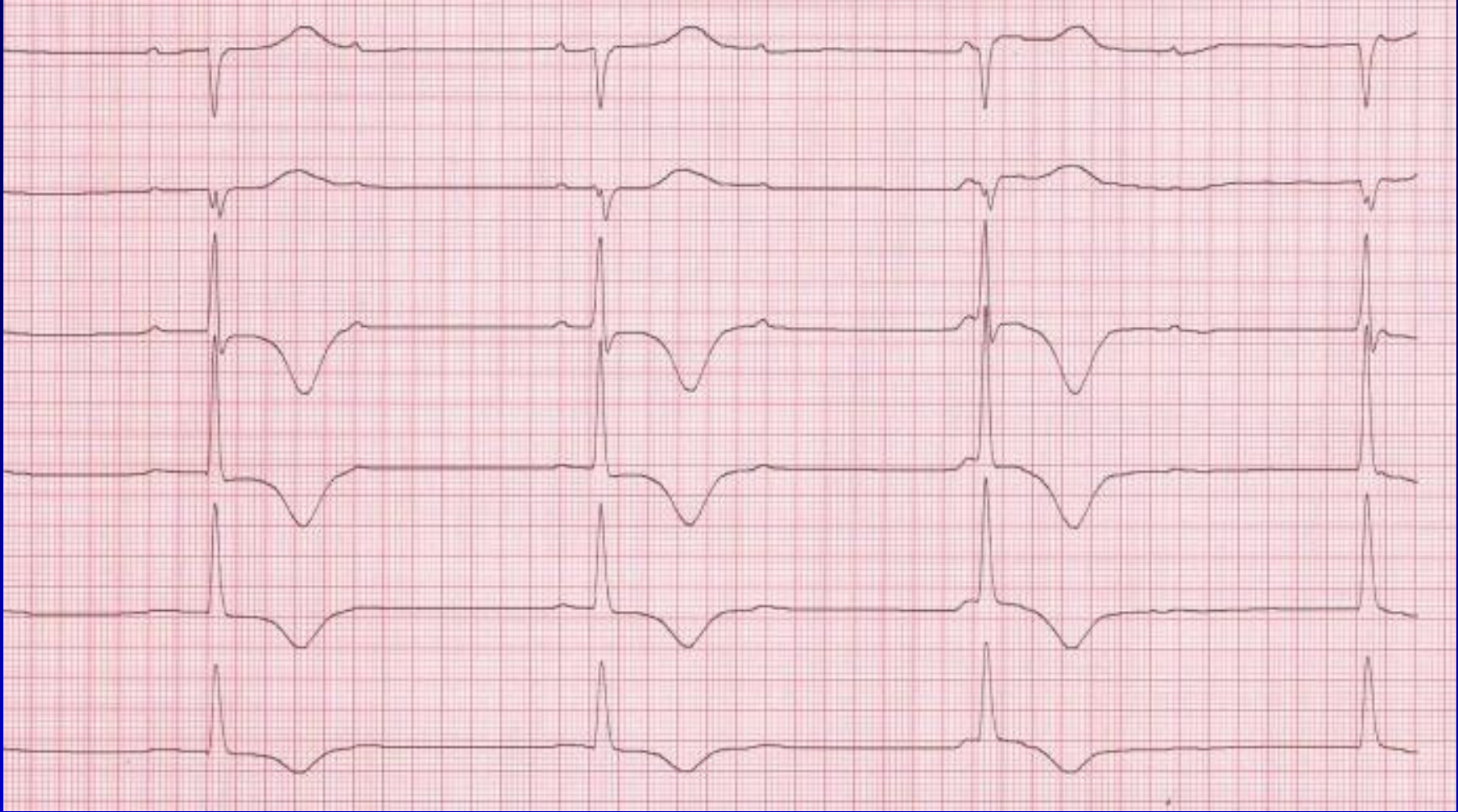
Vital bulgular:

Nabız sayısı 35 dk-1

Kan basıncı 80/40 mmHg

Solunum sayısı 24 dk-1

Şimdi ne yaparsınız?



# TAŞIKARDİK PERİARREST ARİTMİLER

Ø Geniş Kompleksli ( $QRS > 0.12$  sn) Taşikardiler

.Düzenli Ritm

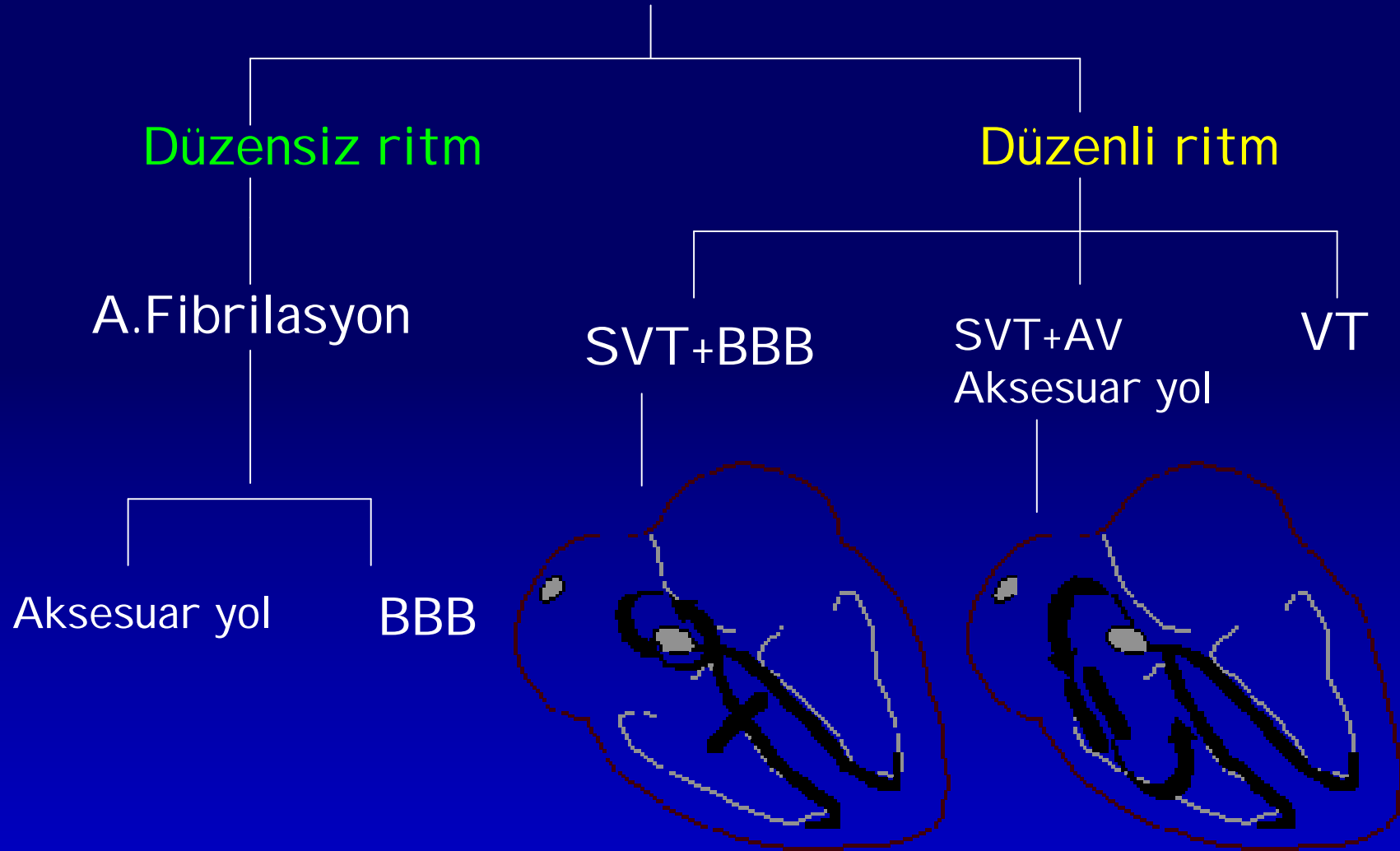
.Düzensiz Ritm

Ø Dar Kompleksli ( $QRS < 0.12$  sn) Taşikardiler

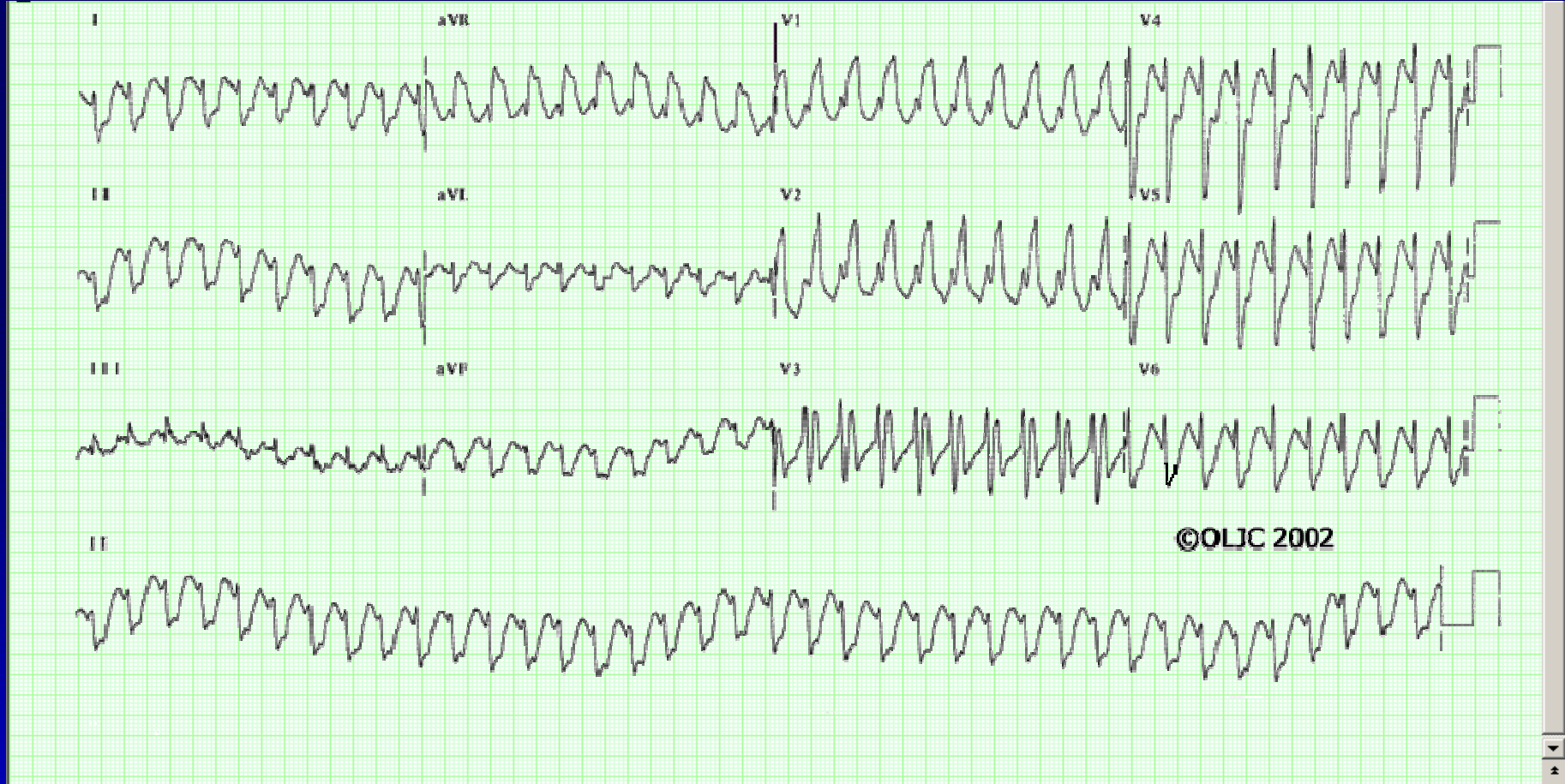
.Düzenli Ritm

.Düzensiz Ritm

# Geniş QRS'li Taşikardi

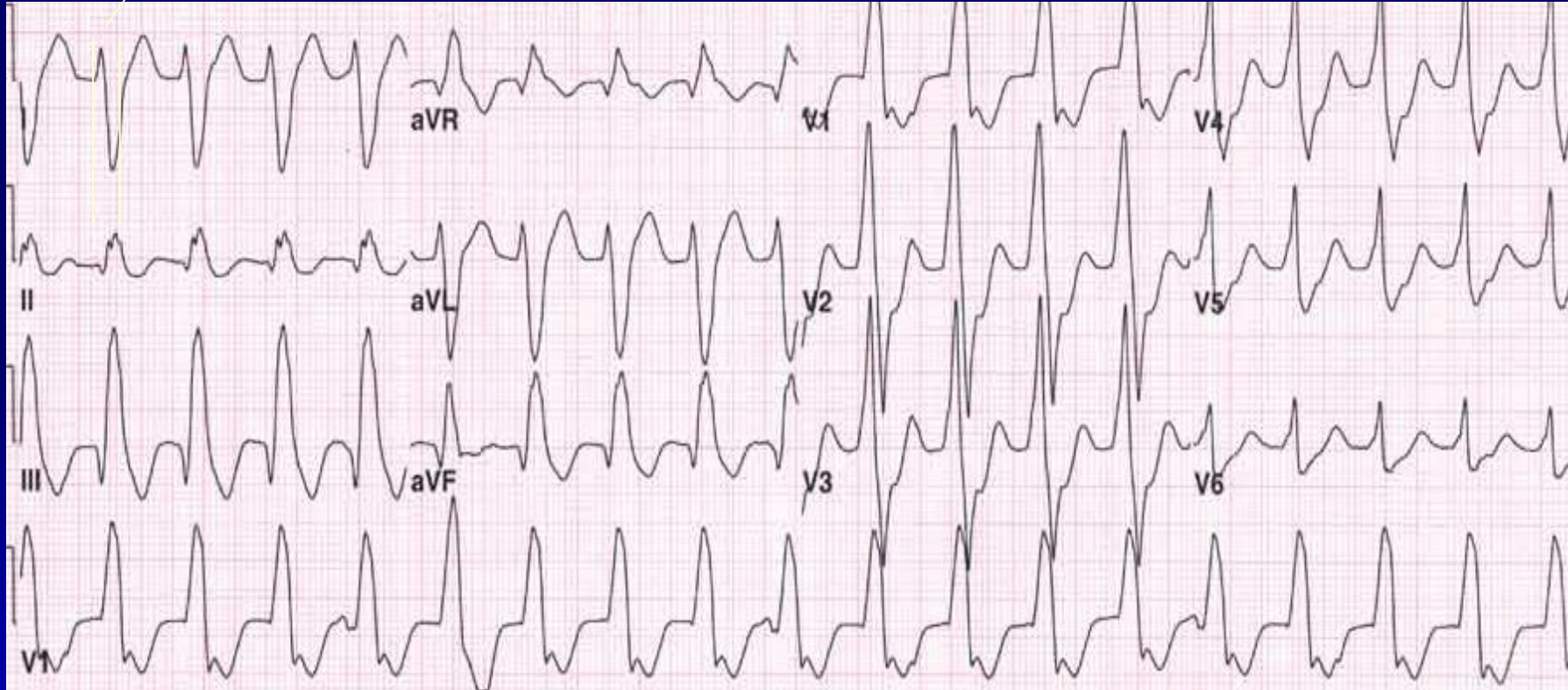


ØGeniş Kompleksli (QRS> 0.12 sn) Taşikardi  
.Düzenli Ritm



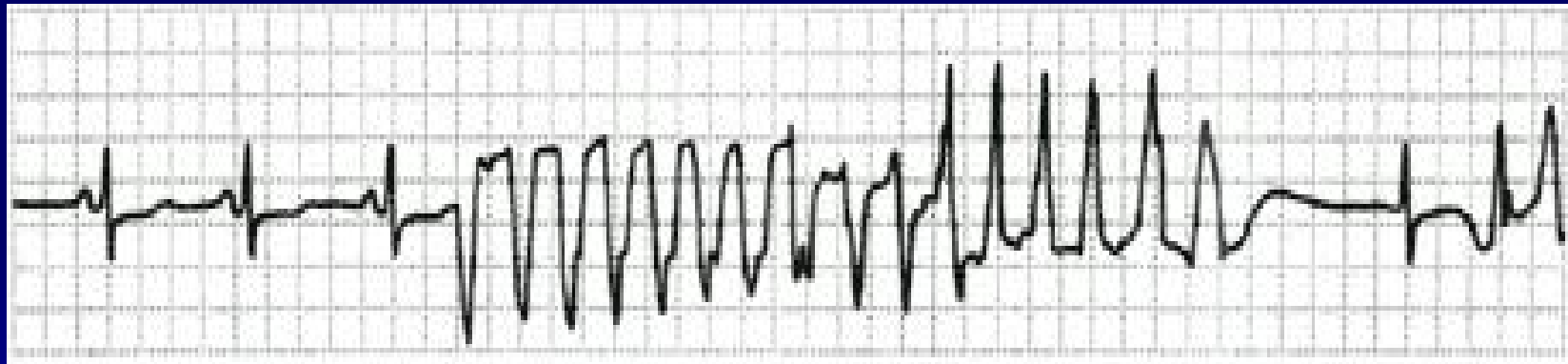
Ventriküler Taşikardi

0.04X4 küçük kare=0.16



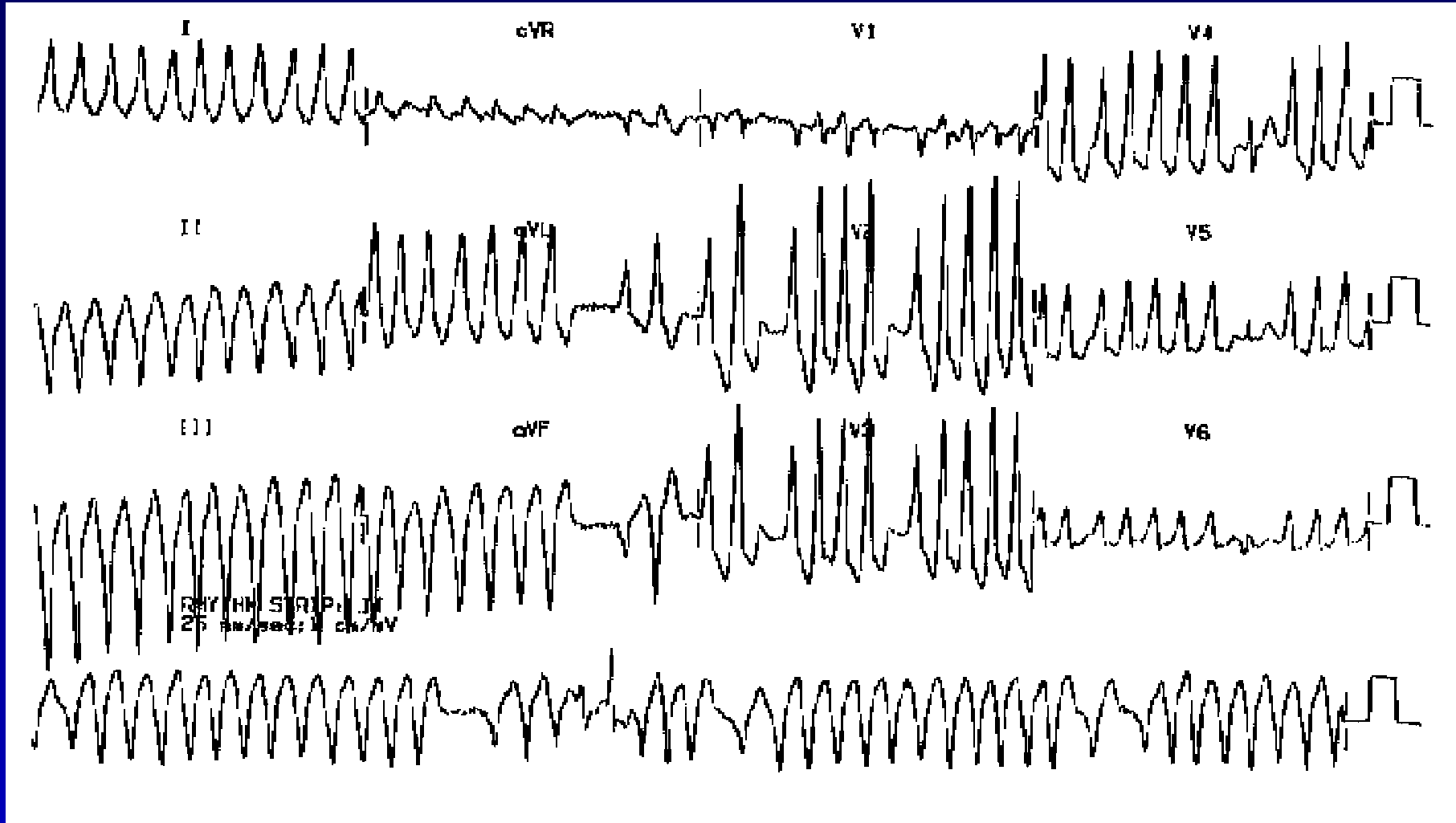
**Ventriküler Taşikardi**

ØGeniş Kompleksli (QRS > 0.12 sn) Taşikardi  
.Düzensiz Ritm



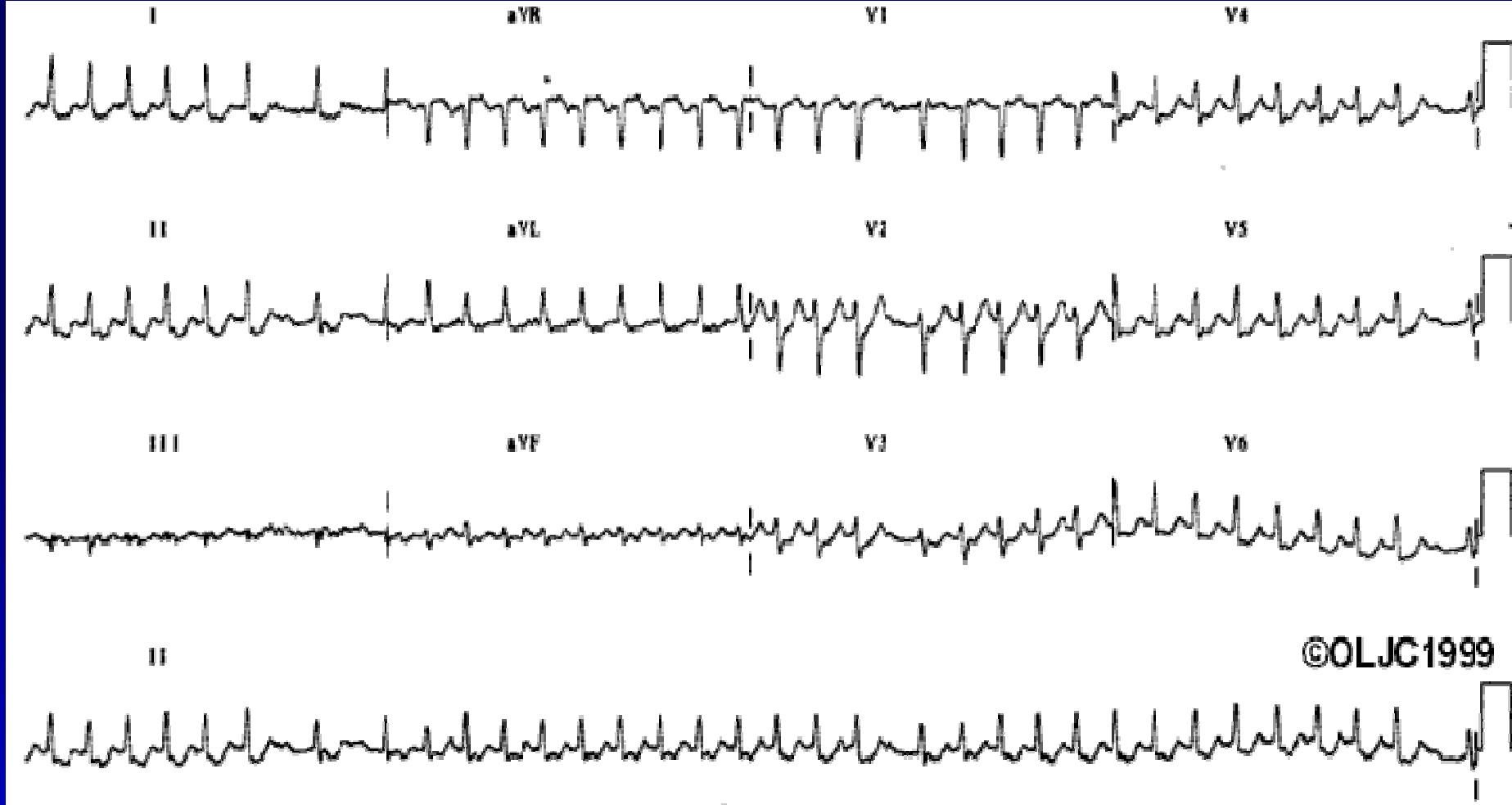
Torsades de pointes

# ØGeniş Kompleksli (QRS> 0.12 sn) Taşikardi .Düzensiz Ritm



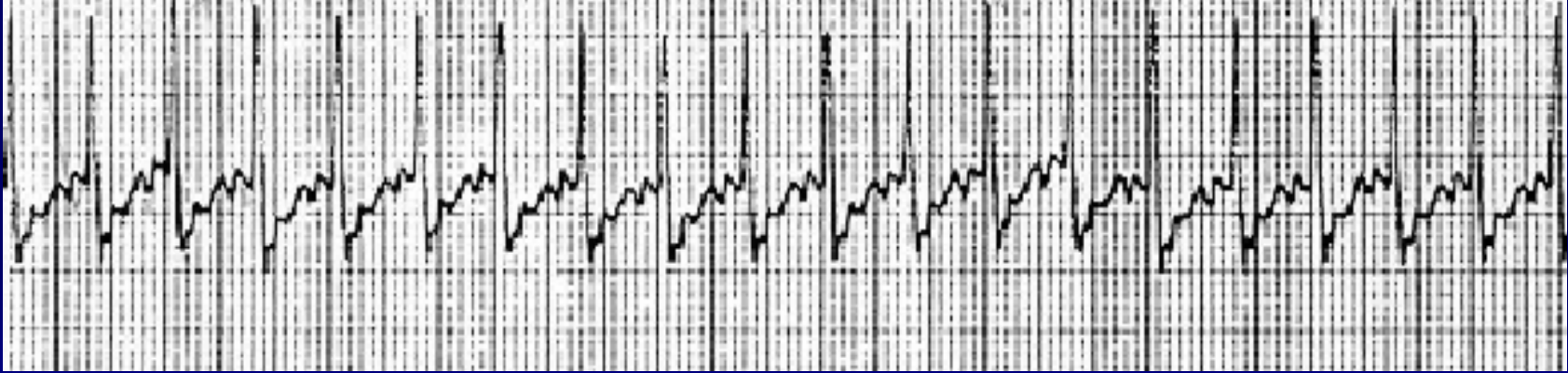
**Atrial Fibrilasyon+LBBB**

ØDar Kompleksli (QRS< 0.12 sn) Taşikardi  
.Düzensiz Ritm



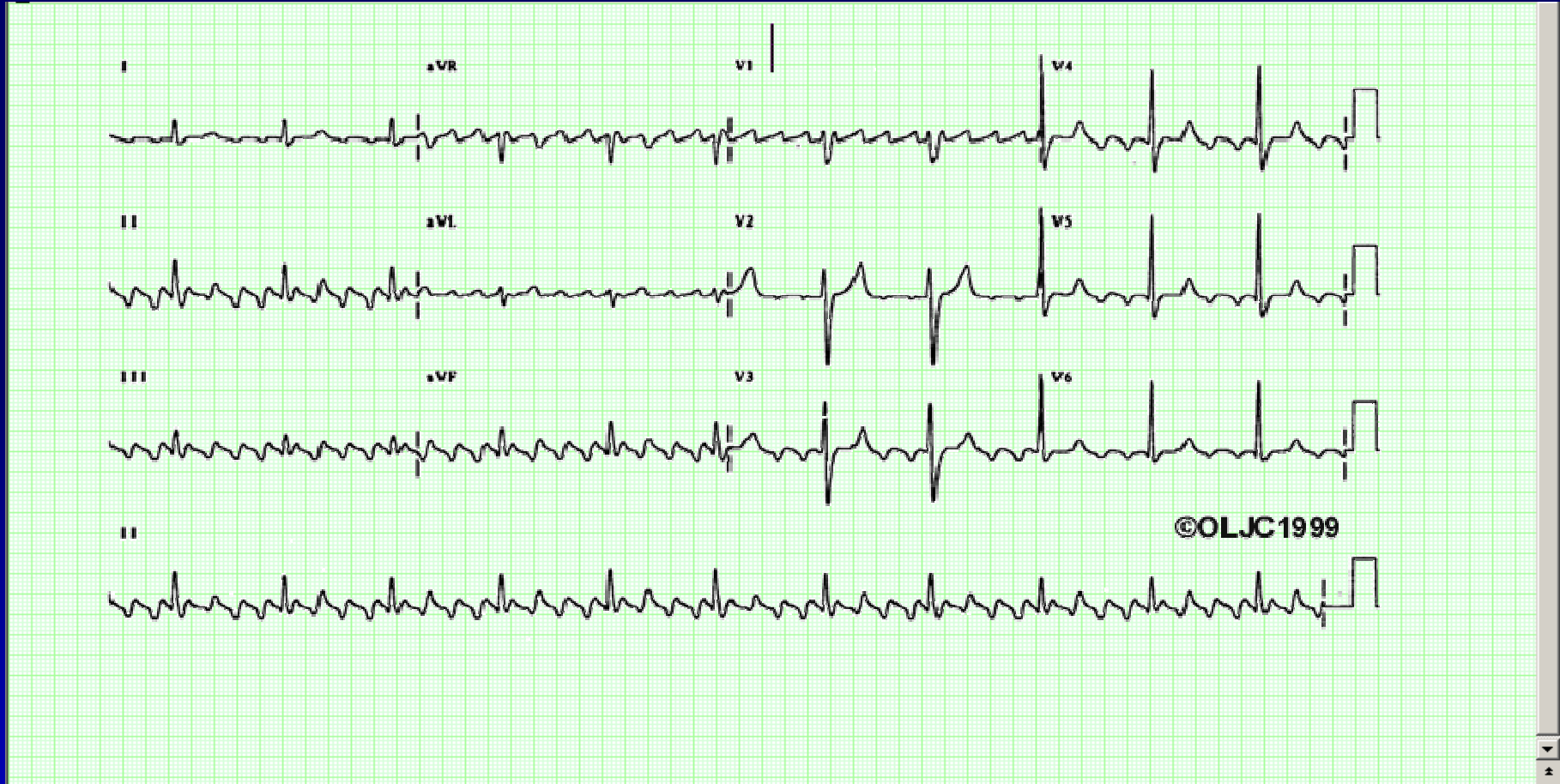
**Atrial Fibrilasyon**  
**(Hızlı Ventrikül Yanıtlı)**

ØDar Kompleksli (QRS< 0.12 sn) Taşikardi  
.Düzenli Ritm



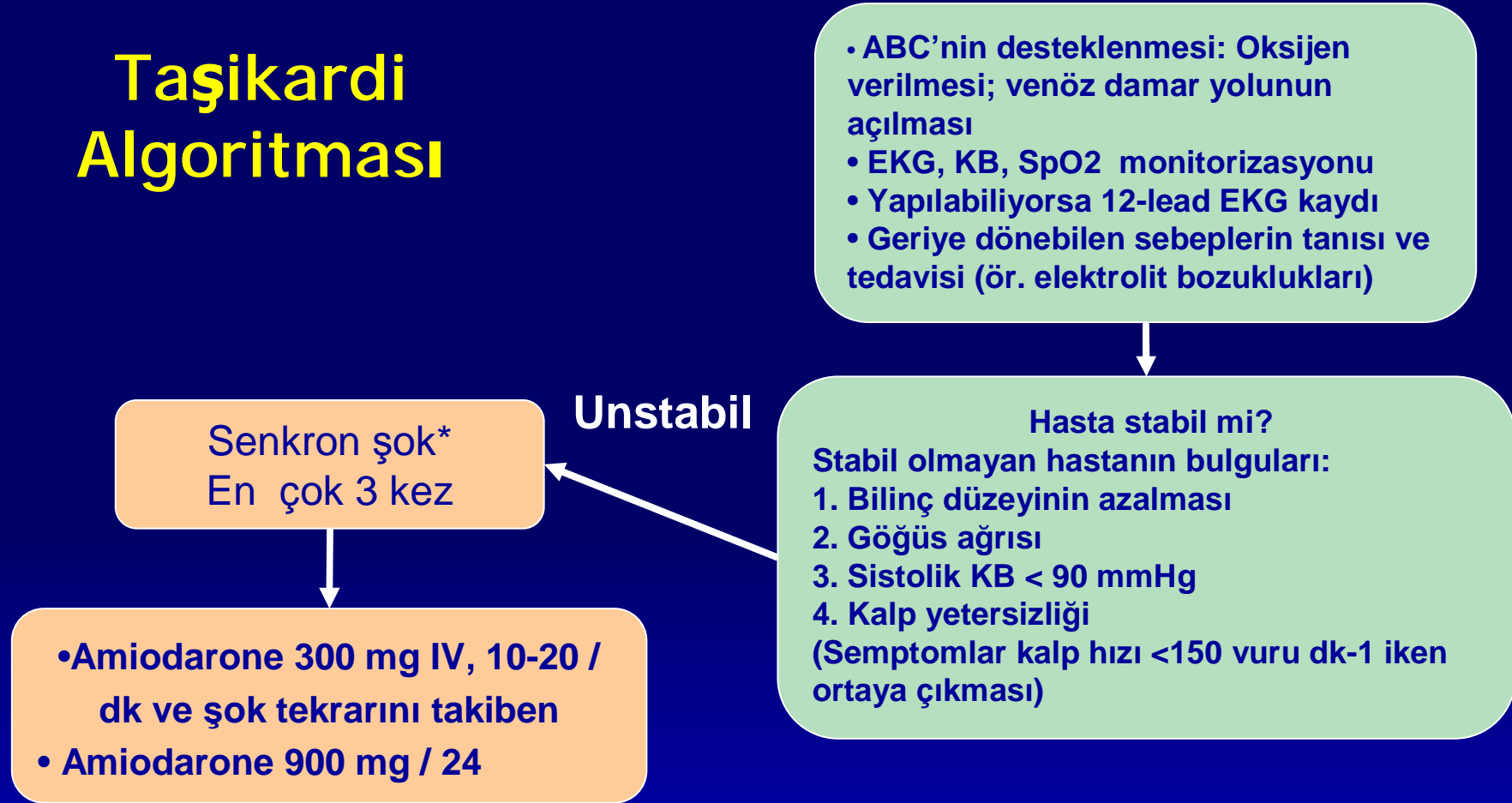Supraventriküler Taşikardi  
(SVT)

ØDar Kompleksli (QRS < 0.12 sn) Taşikardi  
.Düzenli Ritm



A.Flutter

# Taşikardi Algoritması



\*\* Elektriksel kardiyoversiyonu daima sedasyon veya genel anestezi durumunda uygula

# Taşikardi Algoritması

- ABC'nin desteklenmesi: Oksijen verilmesi; venöz damar yolunun açılması
- EKG, KB, SpO<sub>2</sub> monitorizasyonu
- Yapılabiliyorsa 12-lead kaydı
- Geriye dönebilen sebeplerin tanısı ve tedavisi (ör. elektrolit bozulukları)

Hasta stabil mi?

Stabil olmayan hastanın bulguları:

1. Bilinç düzeyinin azalması
2. Göğüs ağrısı
3. Sistolik KB < 90 mmHg
4. Kalp yetersizliği (Semptomlar kalp hızı <150 vuru dk<sup>-1</sup> iken ortaya çıkması)

Senkron şok\*  
En çok 3 kez

Unstabil

- Amiodarone 300 mg IV, 10-20 / dk ve şok tekrarını takiben:
- Amiodarone 900 mg / 24 h

Stabil

QRS dar mı (< 0.12 sn) ?

Geniş

Dar

Geniş QRS  
QRS düzenli mi?

Dar QRS  
Ritim düzenli mi ?

Düzensiz

Düzenli

Düzenli

Düzensiz

Uzman desteği iste

Olasılıklar:

- AF ile bundle branch block dar kompleks gibi tedavi et
- Pre-eksitasyon zemininde AF amiodarone açısından değerlendir
- Polymorphic VT (Ör. torsade de pointes - Magnesium 2 g /10 min dozunda uygula)

Ventriküler Taşikardi ise (veya tanımlanamayan bir ritim):

- Amiodarone 300 mg IV/ 20-60 dk; takiben 900 mg/ 24 h

SVT ile bundle branch block düşünülüyor ise:

- dar QRS taşikardideki gibi adenosine ver

Vagal manevraları uygula  
Hızlı bolus IV Adenosine 6 mg rapid IV bolus; başarısız ise 12 mg uygula; gerekirse 12 mg daha uygula.  
Sürekli EKG monitorizasyonu

Normal sinus ritmi sağlandı mı?

Evet

Hayır

Olasılıkla re-entry PSVT:

- Sinüs ritmindeki 12-lead EKG kaydı
- tekrarlarsa, tekrar adenosine uygula & anti-aritmik ilaç profilaksisi için değerlendir

Düzensiz dar QRS kompleksli taşikardi  
Olasılıkla atrial fibrillation  
Kalp hızını kontrolü ile:

- β-Blocker IV veya digoxin IV
- Başlangıcı < 48 h ise:
- Amiodarone 300 mg IV 20-60/dk; takiben 900 mg / 24 h

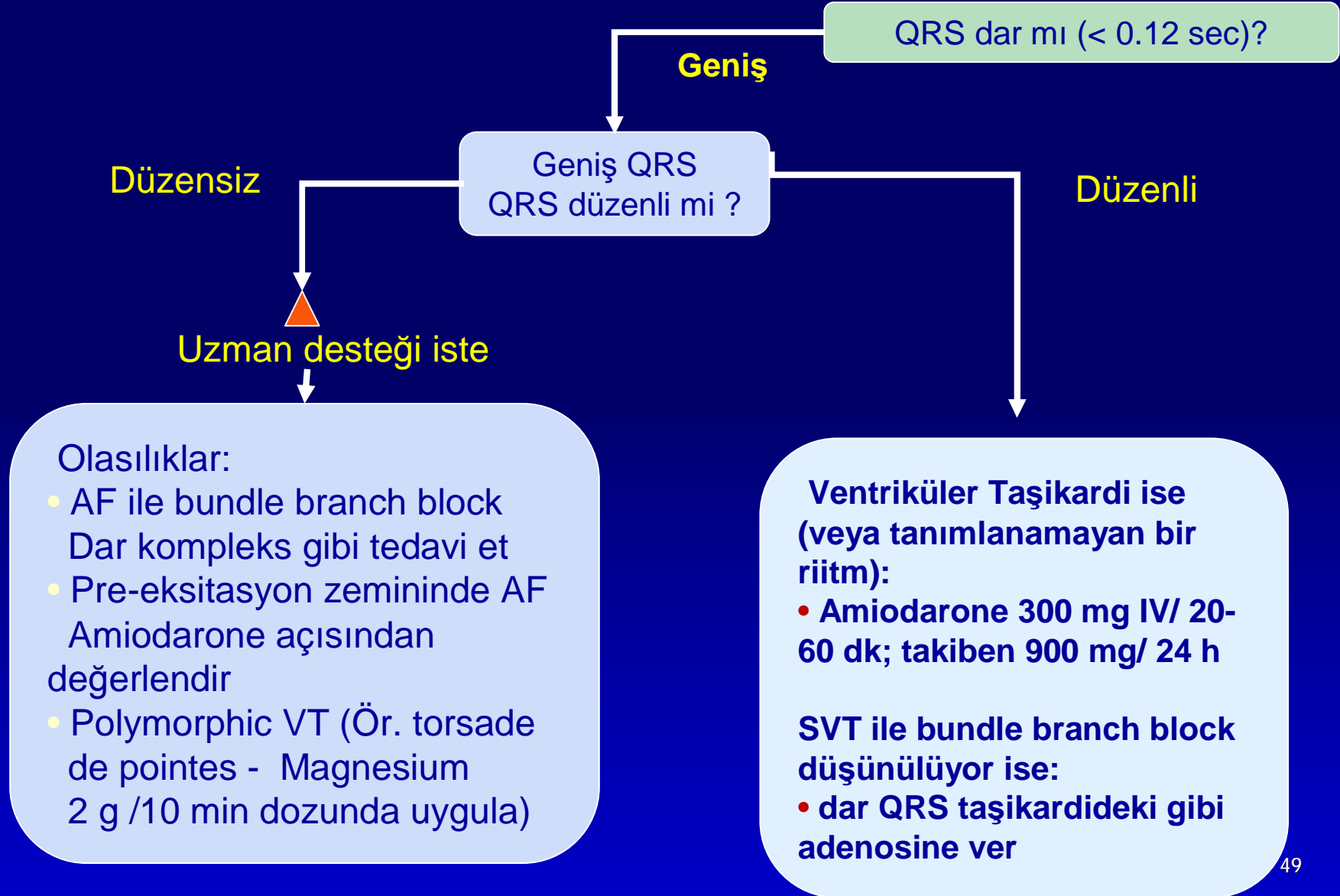
Uzman desteği iste

Olasılıkla atrial flutter

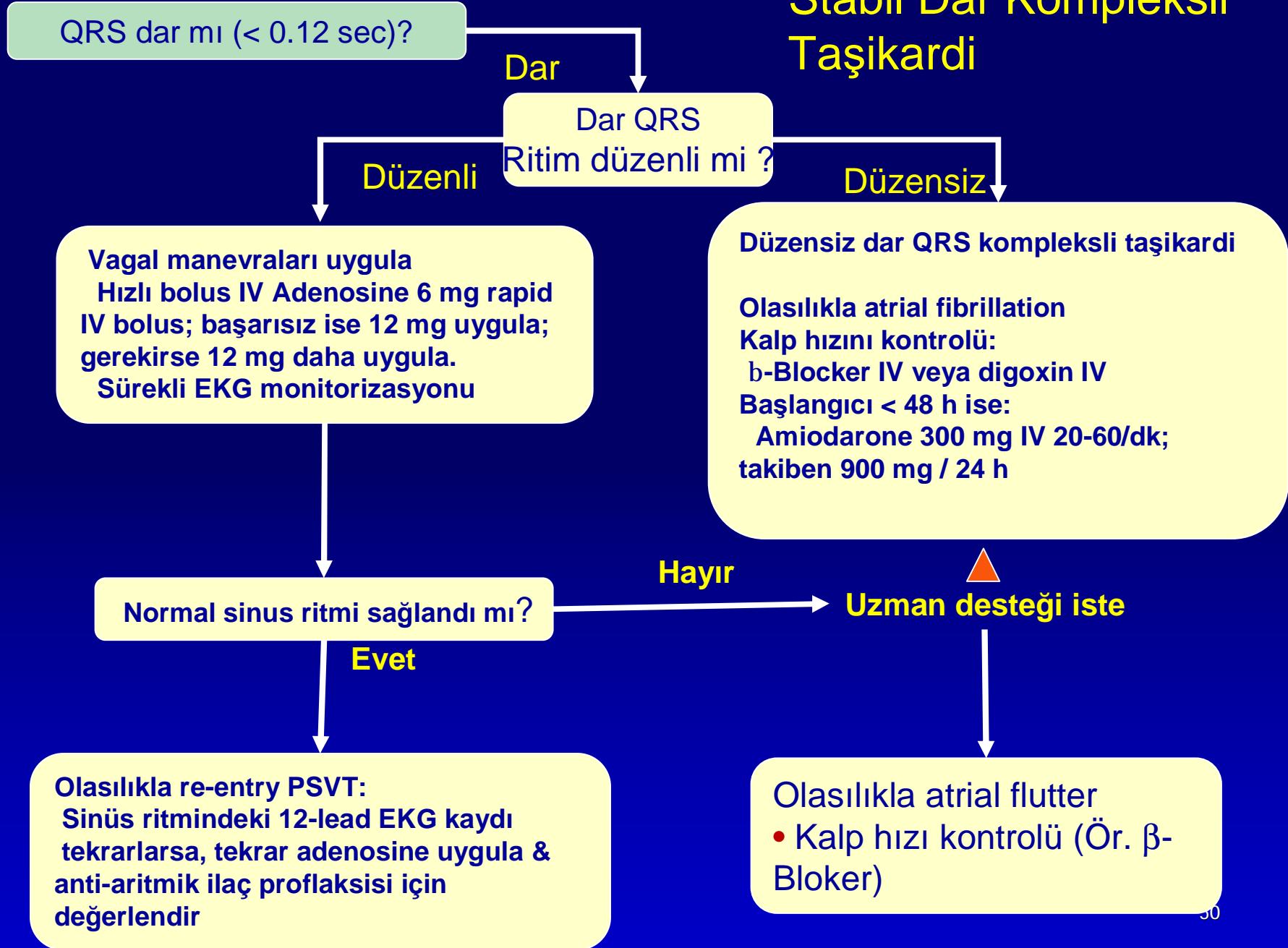- Hız kontrolü (Ör. β-Blocker)

\*Elektriksel kardiyoversiyonu daima sedasyon veya genel anestezi durumunda uygula

# Stabil Geniş QRS Kompleksli Taşikardi



# Stabil Dar Kompleksli Taşikardi

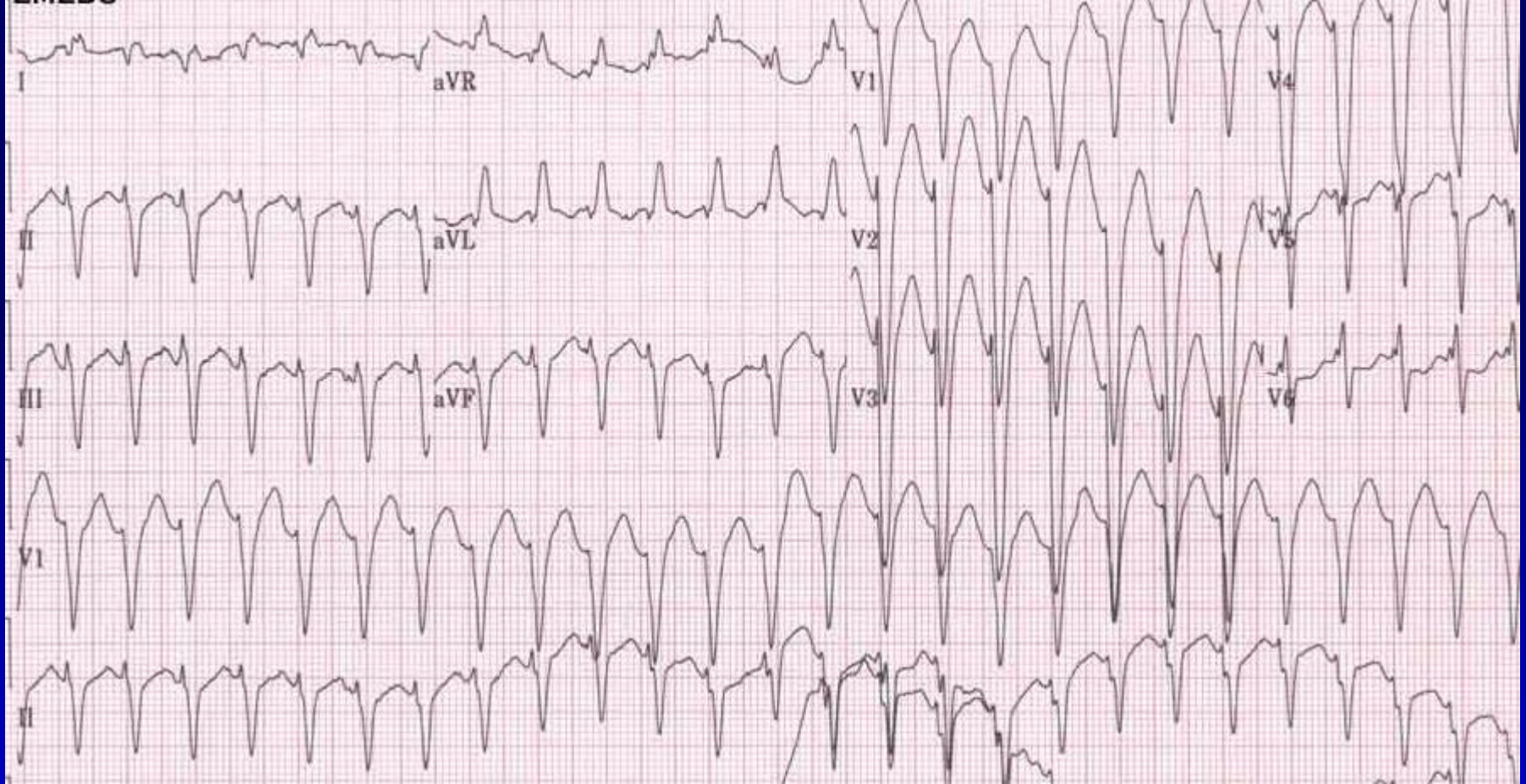

Vital bulgular:

Nabız sayısı 180 min<sup>-1</sup>

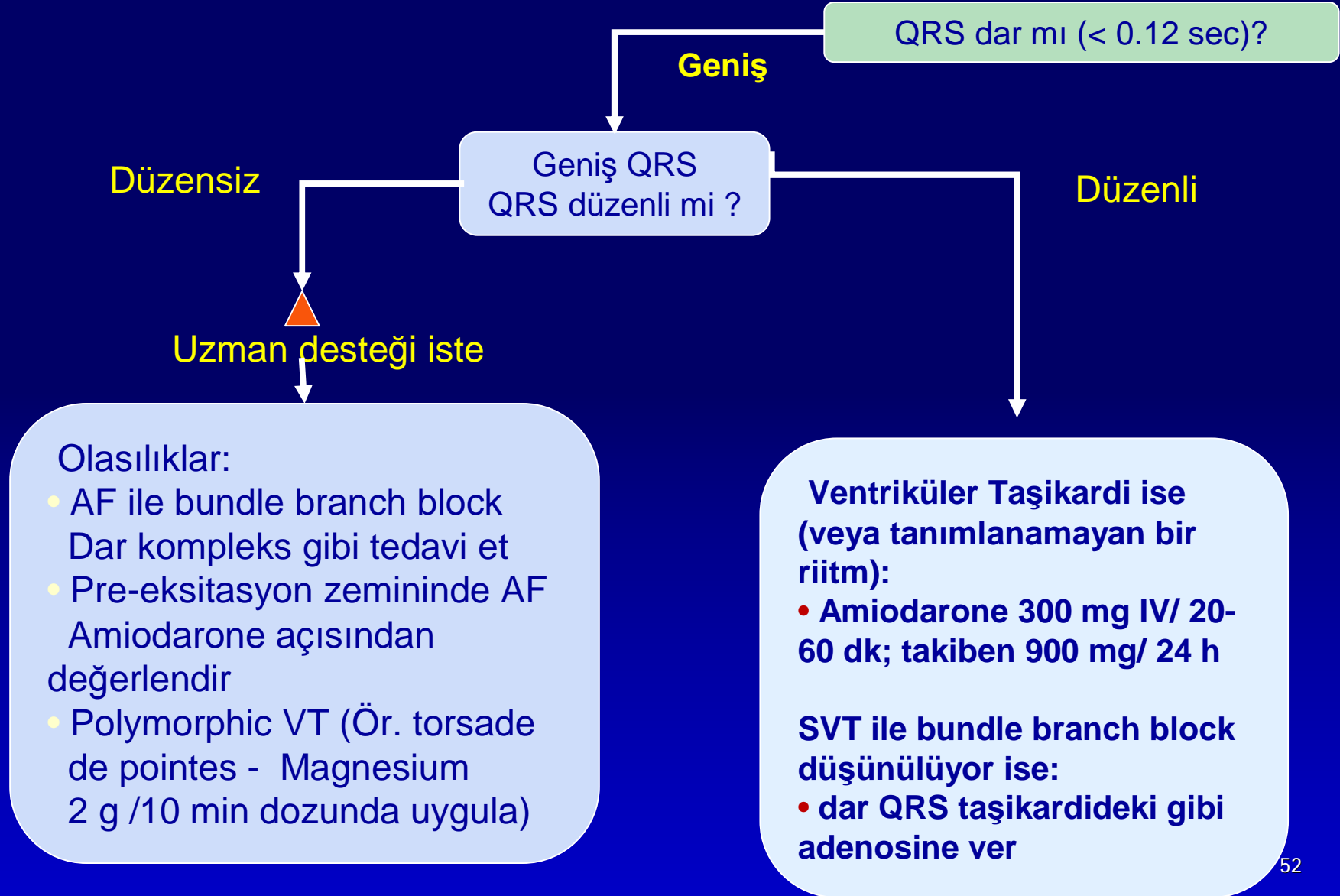
KB 70/40 mmHg

Solunum sayısı 26 min<sup>-1</sup>



Tedavi yaklaşımınız nasıl olacaktır?

# Stabil Geniş QRS Kompleksli Taşikardi

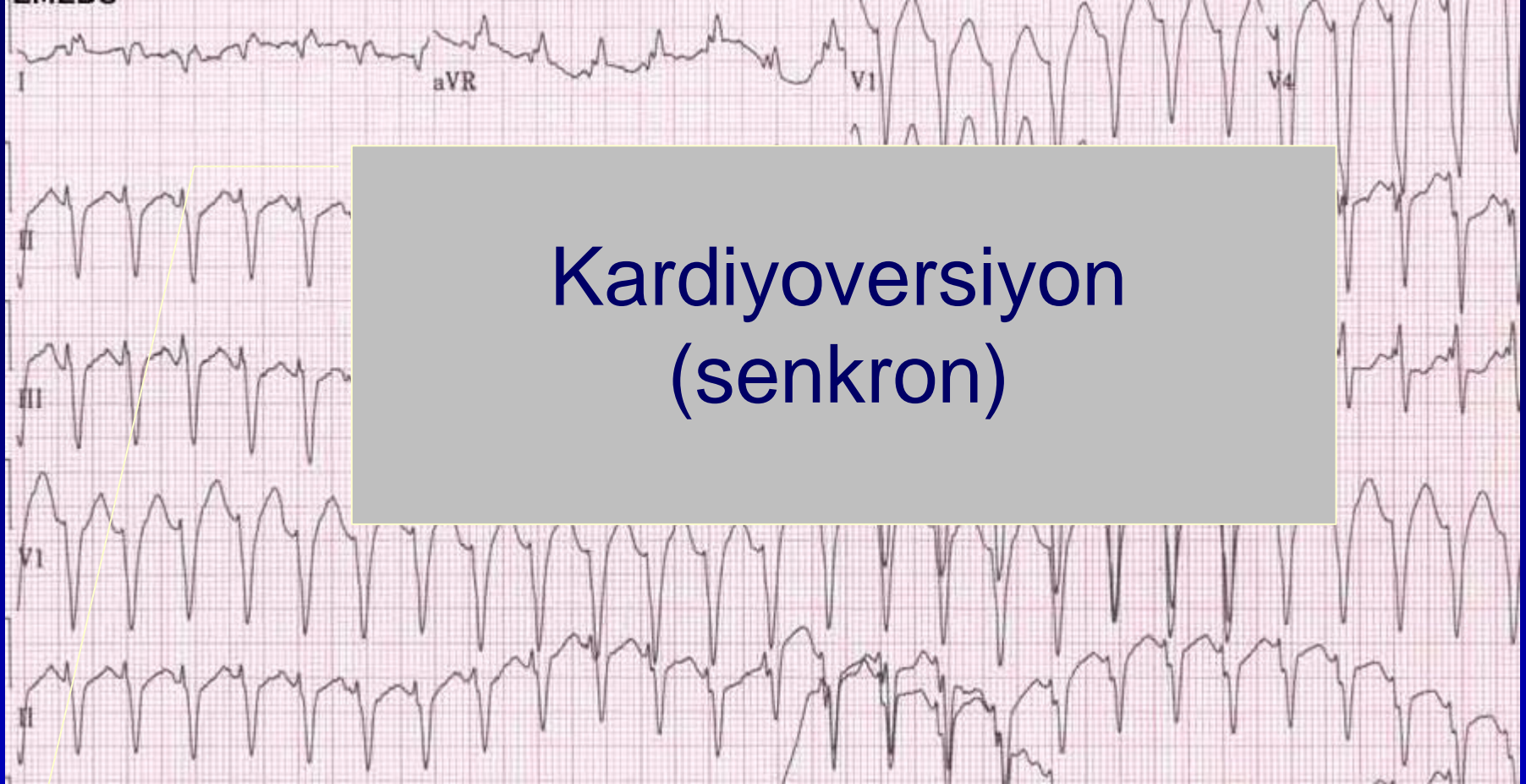


Vital bulgular:

Nabız sayısı 180 min<sup>-1</sup>

KB 70/ 40 mmHg

Solunum sayısı 26 min<sup>-1</sup>

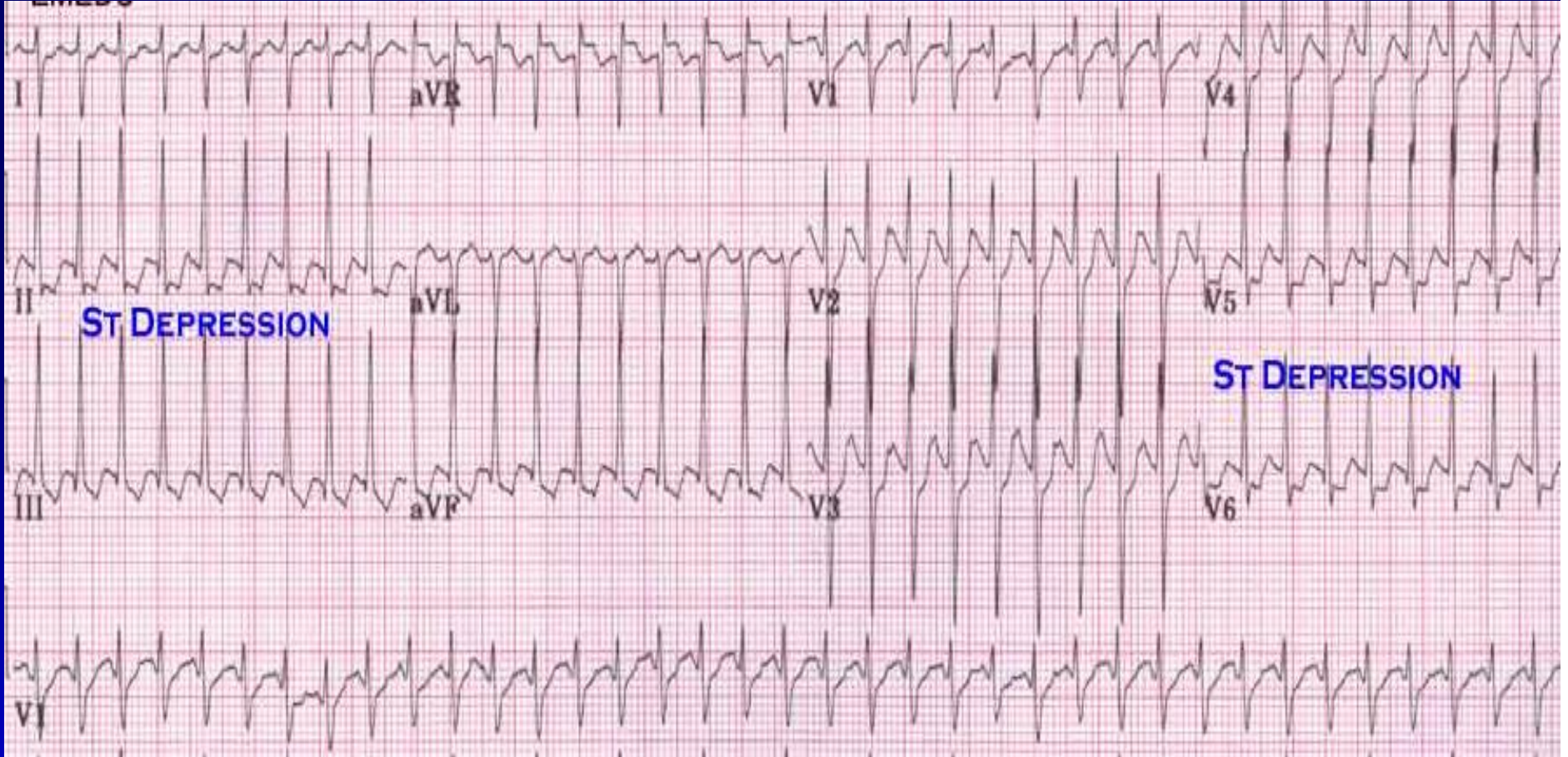


Vital bulgular:

Nabız sayısı 180 min<sup>-1</sup>

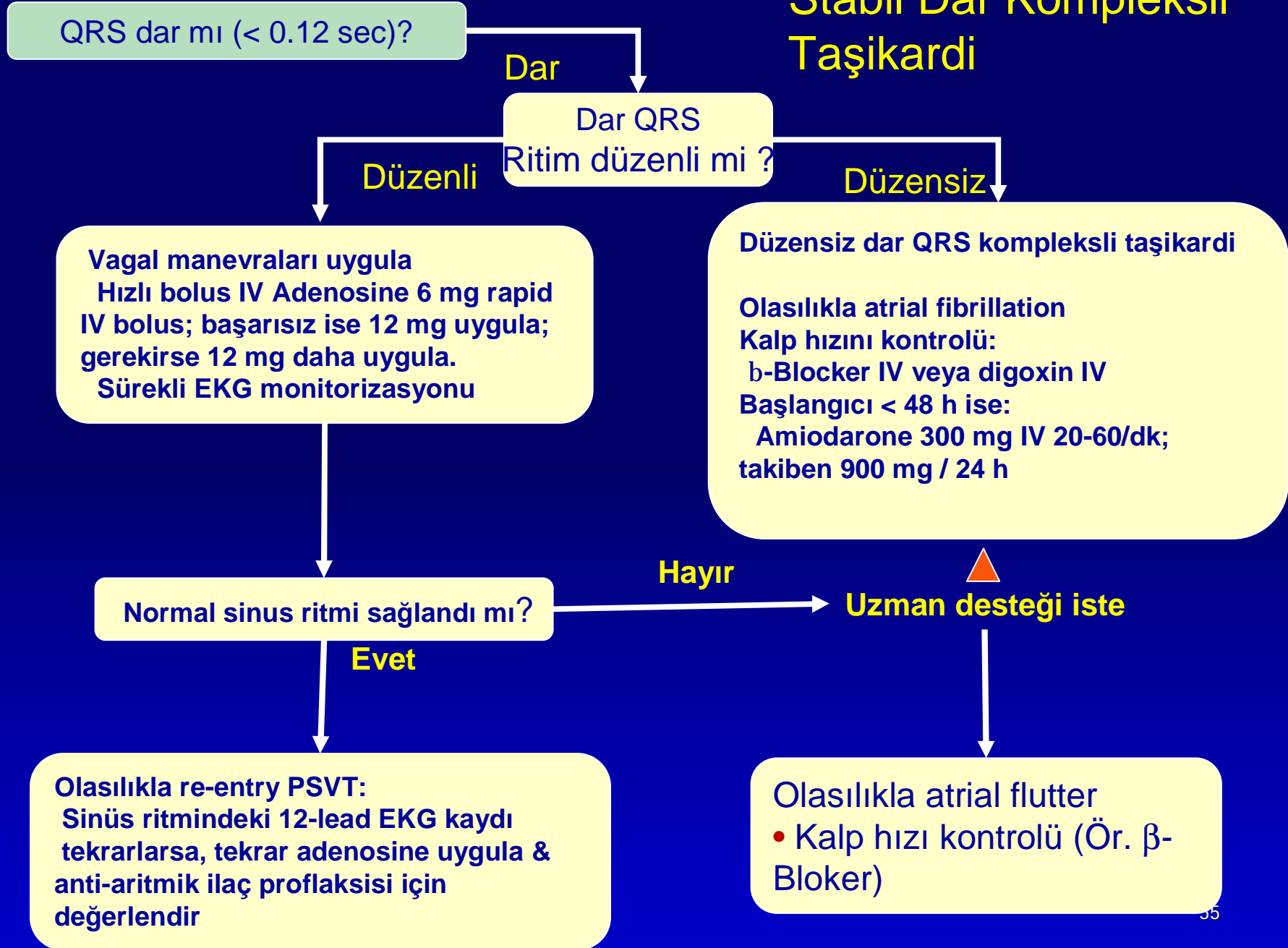
Kan basıncı 110/90 mmHg

Solunum sayısı 16 min<sup>-1</sup>



Tedavi yaklaşımınız nasıl olacaktır?

# Stabil Dar Kompleksli Taşikardi



# Olgu 2 (devamı)

Klinik deęerlendirme

Vagal manevralara yanıt yok

Vital bulgularda deęişiklik yok

Tedavi yaklaşımınız nasıl olacaktır?

# Olgu 2 (devamı)

## Adenosine

### *Endikasyonlar:*

- Dar QRS kompleksli taşikardi
- Etiyolojisi bilinmeyen geniş QRS kompleksli taşikardi örn. aberan ileti

### *Doz:*

- 6 mg bolus hızlı olarak IV
- Gerektiğinde 2 doz daha 12 mg

### *Etki:*

- AV düğümünde iletinin yavaşlatılması

# Olgu 2 (devamı)

## Amiodarone

### *Endikasyon:*

- Geniş ve dar QRS kompleksli taşikardiler

### *Doz:*

#### Geniş kompleksli taşikardi

- 300 mg / 20-60 dk
- 900 mg / 24 h

#### Dar kompleksli taşikardi

- 300 mg / 20-60 dk
- 900 mg / 24 h

**Dikkatiniz ve sabrınız için  
Teşekkür ederim...**